DER KOMPRESSIONSBRUCH UND DIE TRAUMATISCHE ERWEICHUNG DES MONDBEINES

INAUGURAL-DISSERTATION

ZUR

ERLANGUNG DER DOKTORWÜRDE

DER

HOHEN MEDIZINISCHEN FAKULTÄT DER UNIVERSITÄT BASEL

ACAD.
LUGD. BAT.
BIBL.

VORGELEGT VON

GEORGES GUYE
ARZT VON LES BAYARDS (KT. NEUENBURG)

LEIPZIG
VERLAG VON F. C. W. VOGEL
1914

Digitized by the Internet Archive
in 2026

https://archive.org/details/IA41546707_0041

DER KOMPRESSIONSBRUCH UND DIE TRAUMATISCHE ERWEICHUNG DES MONDBEINES

INAUGURAL-DISSERTATION

ZUR

ERLANGUNG DER DOKTORWÜRDE

DER

HOHEN MEDIZINISCHEN FAKULTÄT DER UNIVERSITÄT BASEL

ACAD.
LUGD.BAT.
BIBL.

VORGELEGT VON

GEORGES GUYE
ARZT VON LES BAYARDS (KT. NEUENBURG)

LEIPZIG
VERLAG VON F. C. W. VOGEL
1914

Von der medizinischen Fakultät Basel genehmigt auf Antrag von
Prof. Dr. F. de Quervain.

Erscheint auch in der Deutschen Zeitschrift für Chirurgie
Bd. 130, Heft 1/2, 1914.

Unter den verschiedenen Verletzungen des Handgelenks, welche seit der Röntgenuntersuchung aus dem Gebiete der unbestimmten Handgelenksdistorsion in dasjenige der scharf umschriebenen Skelettverletzungen übergegangen sind, zeichnet sich eine Form zwar nicht durch ihre große Häufigkeit, aber durch ihren trotz des Röntgenbildes noch einigermaßen rätselhaften Charakter aus: Es ist dies die Kompressionsfraktur bzw. die traumatische Erweichung des Mondbeines. Diese beiden Bezeichnungen weisen uns ohne weiteres darauf hin, wie verschieden diese Skelettveränderung von den verschiedenen Autoren noch aufgefaßt wird. Waren auch vor 1904 schon einige hierher gehörige Röntgenbilder beschrieben worden, so dürfte doch der erste klinisch, bakteriologisch und histologisch nach allen Richtungen hin untersuchte Fall derjenige sein, den Prof. de Quervain in seiner damaligen chirurgischen Abteilung des Spitals in La Chaux-de-Fonds 1904 beobachtete, und mir mit drei weiteren, nichtoperierten Fällen aus seiner dortigen Tätigkeit zur Bearbeitung übergab. Äußere Umstände haben die Fertigstellung dieser Arbeit in unerwünschter Weise verzögert. Unterdessen hat Prof. de Quervain noch einen weiteren Fall beobachtet und operiert, den er mir ebenfalls überwies. Dazu kommt eine ihm von Herrn Dr. Ruppanner, Spitalarzt in Samaden, zur Verfügung gestellte Beobachtung (ebenfalls operiert), und ein in der chirurgischen Poliklinik in Basel zum Zwecke der Begutachtung vom leitenden Arzte derselben, Herrn Dr. Ise-

lin, untersuchter Fall, so daß wir im ganzen über 7 neue Fälle verfügen. Mittlerweile haben sich nun auch von anderen Seiten her die Mitteilungen über derartige Fälle vermehrt, und es ist im letzten Jahr auch ein erster histologischer Befund in der Literatur veröffentlicht worden (Baum). In den Lehrbüchern der Chirurgie — mit Ausnahme der chirurgischen Diagnostik von de Quervain — wird diese Verletzung bis jetzt nicht erwähnt. Zur sicheren Deutung des klinischen und Röntgenbefundes fehlten bis jetzt unter anderem zwei sehr wesentliche Momente: die histologische Untersuchung von Schnitten durch den ganzen exstirpierten Knochen und ferner eine sich über Jahre erstreckende Beobachtung operierter und nichtoperierter Fälle. Nach diesen beiden Seiten hin verfügen wir über Beobachtungen, welche zur Klärung noch offener Fragen beitragen werden.

I. Eigene Fälle.

Wir beginnen mit der Beschreibung unserer eigenen Fälle und geben die Krankengeschichten derselben in chronologischer Reihenfolge wieder.

Fall 1. Frau M. D., 24 Jahre alt (Privatbeobachtung von Prof. de Quervain). Die sonst gesunde Patientin, deren Familienanamnese keine sichere, und deren persönliche Anamnese gar keine Andeutungen von tuberkulösen Erkrankungen aufweist, begann im Anschluß an eine heftige Bewegung, wahrscheinlich mit Dorsalflexion im rechten Handgelenk, in demselben Schmerzen bei Bewegungen zu verspüren, die sich angeblich mehr auf die Radialseite desselben lokalisierten. Objektiv fand sich 3 Monate nach der erwähnten Bewegung (4. VII. 1902) leichte Schwellung (Umfangsvermehrung $^3/_4$ cm), Druckempfindlichkeit sowohl volar wie dorsal vor dem Radiusende, leichte Kapselverdickung auf der Dorsalseite des Handgelenks, mit Andeutung von Flüssigkeitserguß. Die Volarflexion fand sich leicht, die Dorsalflexion stark gehemmt.

Das Röntgenbild (Fig. 1) ergab allgemeine leichte Osteoporose des Handgelenks und eine leichte Verkürzung des Lunatum in proximo-distaler Richtung, bei abnormer, etwas höckeriger Begrenzung, Verdichtung und abnormer Strukturzeichnung des proximalen Anteils. Die übrigen Knochen zeigten sich normal.

Da damals die uns hier beschäftigende Verletzung des Lunatum noch nicht bekannt war, so wurde mit Wahrscheinlichkeit eine tuberkulöse Erkrankung angenommen, und es wurden von Juli bis Oktober 1902 einige Karbol-Jodoforminjektionen vorgenommen. Eine im

Dezember ausgeführte Nachuntersuchung zeigte erhebliche Besserung der Funktion, so daß die Patientin sich nicht mehr zur Untersuchung stellte. Eine 5 Jahre später vorgenommene zweite Nachuntersuchung ergab für Palpation und Funktionsprüfung normale Verhältnisse. Allerdings wurde damals kein Röntgenbild aufgenommen.

Eine weitere Nachuntersuchung im Januar 1914, also beinahe 12 Jahre nach Beginn des Leidens, ergab folgenden Befund:

Die rechte Hand erscheint etwas kürzer als die linke und das Handgelenk etwas verdickt (1 cm Umfangsvermehrung), bei der

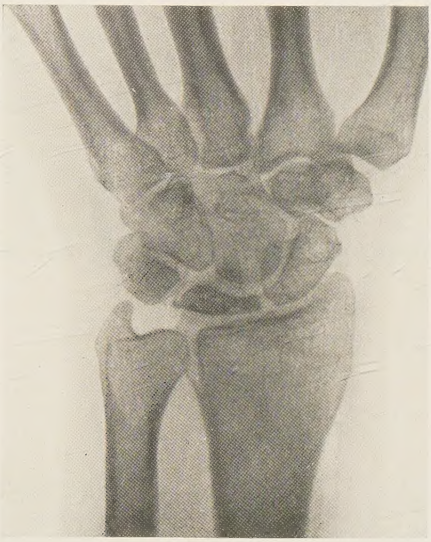

Fig. 1. Fall 1. 1. Aufnahme Juli 1902. Veränderungen auf das Lunatum beschränkt.

Palpation zeigt sich die normal vor der dorsalen Radiuslippe vorhandene Einsenkung beinahe verstrichen. Die Palpation ist dabei auf der Dorsalseite etwas schmerzhaft. Die Dorsalflexion geht bis zu 135 Grad, die Volarflexion bis zu 150 Grad. Ad- und Abduktion sind weniger eingeschränkt. Die Fingerbewegungen sind frei, aber etwas schwächer als links. Die Patientin verspürt Schmerzen im Handgelenk bei starken Muskelanstrengungen, besonders im Sinne der Pro- und Supination, so z. B. beim Auswinden der Wäsche. Sie besorgt aber immerhin alle ihre häuslichen Arbeiten.

Die beinahe 12 Jahre nach Beginn der Erkrankung aufgenommenen Röntgenbilder (Fig. 2—4) zeigen, daß die Veränderung des Lunatum deutlich zugenommen hat. Dasselbe ist in zwei Teile ge-

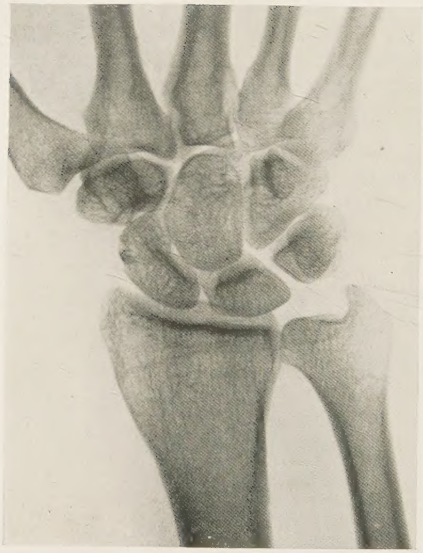

Fig. 2.

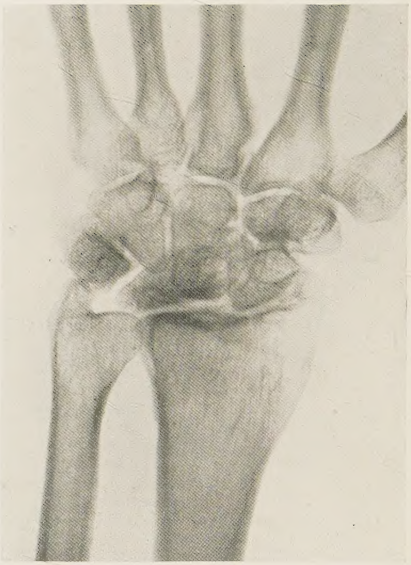

Fig. 3.

Fig. 2. Fall 1. Gesunde Seite. Keine Spur von Arthritis deformans.

Fig. 3. Fall 1. Aufnahme vom Januar 1914 (also $11\frac{1}{2}$ Jahr nach der Aufnahme von Fig. 1.) Deutliche Arthritis deformans in der ganzen Umgebung des Lunatum. Das letztere aus dem Radiocarpalgelenk herausgedrängt, nach Fig. 4 in ein dorsales und ein volares Stück getrennt.

Fig. 4. Fall 1. Aufnahme vom 4. Jan. 1914 im Profil.

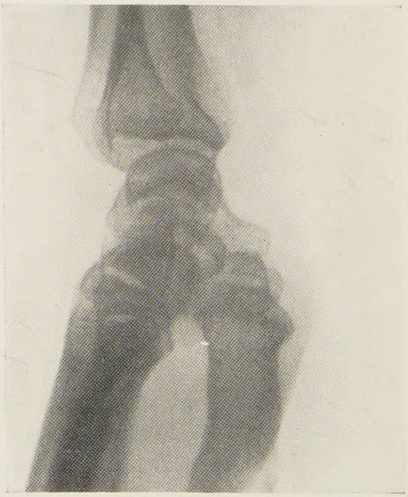

Fig. 5. Gesunde Seite desselben Falles.

trennt, einem volaren und einem dorsalen. Überdies sind an den benachbarten Skeletteilen, so am Capitatum, am Naviculare, an der Ulna, ganz besonders aber am Radius deformierende Prozesse (Unregelmäßigkeit der Gelenkfläche) sichtbar. Auch besteht eine deutliche Verdünnung des Knorpels. Das Naviculare hat sich etwas in die Gelenkfläche des Radius eingegraben und überdies völlig steil gestellt.

Auch jetzt noch beschränken sich aber die Veränderungen auf die Umgebung des Lunatum und lassen schon die Carpo-Metacarpalgelenke völlig frei. Ebenso ist das Handwurzelskelett der linken Hand ein völlig normales.

In der Profilaufnahme ist sowohl die Formveränderung des Lunatum (Zweiteilung!) wie auch die Steilstellung des Naviculare sehr auffallend. Auch die Formveränderung der Gelenkfläche des Radius springt in die Augen.

Fall 2. A. E. (Aus der chirurgischen Abteilung des Spitals in La Chaux-de-Fonds.)

Der 26jährige Handlanger verspürte plötzlich beim Heben einer schweren eisernen Schiene am 17. XI. 1903 einen starken Schmerz, und hörte dabei zur gleichen Zeit ein Knacken im linken Handgelenk. Er arbeitete noch während drei Tagen weiter, trotz der Anschwellung und der Schmerzen im verletzten Gelenk, und beriet dann einen Arzt. Die eingeleitete Behandlung brachte jedoch keine wesentliche Besserung. Die Bewegungen im Handgelenk blieben beschränkt und schmerzhaft. Auf ärztlichen Rat hin fing er nach 10 Tagen zu arbeiten an. Die abendliche Schwellung verschwand in der Regel während der Nacht. Der Zustand blieb aber drei Monate lang unverändert. Da plötzlich, nach einer geringen Anstrengung, wieder ein heftiger Schmerz auftrat, ging er wieder zum Arzte. Das Handgelenk war geschwollen und auf Druck sehr empfindlich. In dieser zweiten Behandlungsperiode wurde das Gelenk nicht durch einen Verband fixiert, wohl aber mit Massage, Bäder und Salben behandelt. Der Erfolg blieb aus und der Patient wurde am 10. V. 1904 Herrn Prof. de Quervain zur Begutachtung überwiesen. Die objektive Untersuchung ergab folgendes:

Leichte Anschwellung und Druckempfindlichkeit des ganzen linken Handgelenks. Im Bereiche des Naviculare ist die Schmerzhaftigkeit besonders ausgesprochen. Palmarflexion 140 Grad (rechts 120 Grad), Dorsalflexion 175 Grad (rechts 130 Grad). Die Bewegungsexkursion des linken Handgelenks ist folglich gegenüber dem rechten um 65 vermindert. Die Ab- und Adduktionsbewegungen zeigen eine Minimalexkursion von 15—20 Grad, sind also um die Hälfte herabgesetzt. Pro- und Supination sind normal. Die Kraft des Faustschlusses, mit dem Dynamometer gemessen, beträgt links 15 kg, rechts 50 kg.

Die Röntgenuntersuchung (Fig. 6) ergibt:

1. Allgemeine Osteoporose leichten Grades.
2. Verkürzung der Distanz zwischen der Basis der rechten Metacarpalknochen und des Processus styloideus radii um 1 cm.
3. Steilstellung des an sich unverletzten Naviculare.
4. Das Os lunatum ist hochgradig verändert. Ein dunkler Kern ohne scharfe Strukturzeichnung liegt in einer radius- und triquetrumwärts deutlich erkennbaren, zum Teil abgelösten Knochenschale. Der Durchmesser des Knochens in der Längsrichtung des Gliedes ist verkürzt.

Fig. 6. Fall 2. Das Lunatum zeigt einen dunkeln (nekrotischen) Kern und eine dünne Knochenschale.

Diagnose: Kompressionsfraktur des Os lunatum mit deformierender Ostitis.

Da man nicht sofort zur operativen Entfernung des verletzten Knochens schreiten wollte, wurde versucht, mittels Mechanotherapie die Bewegungsexkursion des Handgelenks zu verbessern. Diese Behandlung wurde regelmäßig während eines Monats durchgeführt. Der Erfolg erwies sich aber als ungenügend; die Beweglichkeit des Gelenks besserte sich kaum und die Schmerzen hielten an. Es wurde deshalb am 6. VII. 1904 die Exstirpation des Mondbeins vorgenommen.

Operation: Bromäthyläthernarkose. — Esmarchsche Blutleere. Dorsoradialer Längsschnitt. Eröffnung des Gelenks im Be-

reiche des Lunatum. Die Kapsel ist nicht merklich verändert, die Synovialis ist etwas injiziert. Makroskopisch keine Anhaltspunkte für Tuberkulose. Synovia kaum vermehrt, normal aussehend. Der dorsale Teil des Lunatum zeigt Veränderungen im Sinne beginnender deformierender Ostitis, ebenso die benachbarten Teile des Naviculare und des Capitatum (Atrophie des Knorpels). Das Lunatum wird umschnitten. Beim Versuch, dasselbe herauszuheben, kommen nur die dorsalen zwei Drittel mit, ohne daß irgendein gewaltsamer Akt stattgefunden hätte. Der volare Teil wird nachträglich bei starker Volarflexion entfernt. Die Spongiosa erscheint zwischen den beiden Teilen des Knochens zerstört. Diejenige des dorsalen größeren Stückes sieht größtenteils sklerotisch aus. Diese sklerotische Partie ist etwas gelblich verfärbt. Sie hängt mit der übrigen Spongiosa fest zusammen. Verkäsung oder Granulationsbildung findet sich nirgends. Das Naviculare zeigt keine Andeutung von Fraktur. Dagegen erscheint es infolge der Volumveränderung des Lunatum etwas steil gestellt. Seine distale Knorpelfläche ist normal. Am Triquetrum nichts besonderes. Glasdrain, Naht, Verband in Dorsalflexion.

Am 13. VII. Entfernung der Wundklammern. Verband in starker Dorsalflexion.

Vom 16. VII. an wird der Arm täglich elektrisiert. Es lassen sich durch Elektrisieren alle Bewegungen im linken Handgelenk in normaler Exkursion erzielen.

Am 17. VII. Entlassung. Von da an ambulante Behandlung. Übungen am Apparat, Faradisation.

Bakteriologischer Befund (Meerschweinchenimpfung von Synovialis und Knochen. Bakteriologisches Institut Bern, Prof. Tavel): Keine Tuberkulose. Der für Tuberkulose ebenfalls negative histologische Befund wird später mitgeteilt werden.

Nachuntersuchung vom 5. X.: Handgelenk ohne entzündliche Reaktion. Hauttemperatur normal. Keine Schmerzhaftigkeit auf Druck. Zug in der Achse ist schmerzlos, Stoß hingegen leicht schmerzhaft. Funktionsprüfung: Palmarflexion 160 Grad, Dorsalflexion 150 Grad. Ab- und Adduktion beschränkt. Pro- und Supination ganz frei. Kraft der Flexion 15 kg (50 rechts), Verminderung der Arbeitsfähigkeit mit Rücksicht auf den Beruf des E. auf 20 Proz. geschätzt.

Nachuntersuchung vom 15. III. 1911: A. E. gibt an, daß er seit der Operation keine Beschwerden mehr im Handgelenk verspürt hätte. Seit Oktober 1904 hatte er als Taglöhner gearbeitet; allerdings wurde er nie mehr mit schweren Arbeiten betraut. Es ist ihm jedoch möglich, Holz zu sägen und zu spalten; er kann stundenlang mähen; er hat auch hie und da schwere Lasten getragen, ohne je eine Störung von seiten des Gelenks zu bemerken.

Die objektive Untersuchung ergab folgendes Resultat: Die Ge-

gend der Carpalknochen von der Mitte aus nach radial scheint etwas abgeflacht zu sein, d. h. der Vorsprung des Naviculare ist nicht zu fühlen und ist durch eine leichte Depression ersetzt. Die Sehne des Extensor indicis proprius ist stark vorspringend. Die 8 cm lange Narbe ist reaktionslos und auf der Unterlage leicht verschieblich. Der Umfang des Handgelenks unterhalb der Griffelfortsätze beträgt links 18,5, rechts 18 cm. Die Distanz vom Kopf des Metacarpus III bis Processus styloideus radii ist links 9,5, rechts 10 cm. Der Umfang des Vorderarms 3 cm oberhalb des Gelenks ist links 17, rechts 18 cm. Der Zug in der Richtung der Achse sowie der Stoß sind absolut schmerzlos; ebenso starker Druck auf das Gelenk. Funktionsprüfung: Die Kraft des Faustschlusses ist links gleich wie rechts. Die Fingerbeweglichkeit ist beiderseits gleich. Pro- und Supination normal. Die Radialadduktion ist rechts ebenso ausgiebig wie links.

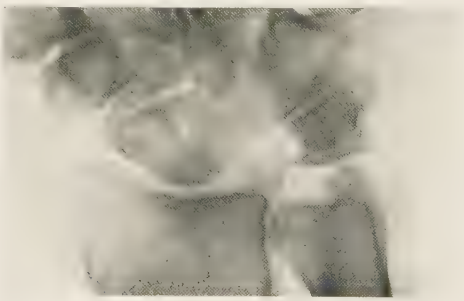

Fig. 7. Fall 2. 10 Jahre nach der Operation (März 1914). Deformierende Veränderungen in der Umgebung der Mondbeinlücke. Die übrigen Gelenke normal (ebenso das rechte Handgelenk).

Die Ulnaradduktion hingegen ist links um 5 Grad geringer als rechts. Die Dorsalflexion ist links und rechts gleich 150 Grad, die Palmarflexion links 140 Grad, rechts 115 Grad.

Bei einer Nachuntersuchung am 4. III. 1914, die für die Flexion und die Extension ein etwas weniger günstiges Resultat ergibt, sagt E., er verspüre bei gewissen drehenden Bewegungen bisweilen einen Schmerz im Handgelenk. Er hätte durch den Unfall eine Lohnverminderung von ca. 16 Proz. erlitten.

Die Röntgenuntersuchung (Fig. 7) ergibt die deutlichen Zeichen deformierender Arthritis in der Umgebung der durch das Lunatum gelassenen Lücke.

Fall 3 (aus der Privatpraxis von Herrn Prof. de Quervain).

Am 8. IV. 1907 fiel der 25jährige Küfer A. B. aus einer Höhe von 1,5 m auf die dorsalflektierte linke Hand. Dabei verspürte er heftige Schmerzen im Handgelenk und bemerkte eine sofortige Schwel-

lung desselben. Er versuchte weiter zu arbeiten. Da aber die Schmerzen und die Schwellung immer mehr zunahmen, beriet er nach 2 Tagen einen Arzt, welcher eine Verstauchung des linken Handgelenks und eine Tendenosynovitis diagnostizierte. Die Behandlung bestand in Jodtinktureinpinselungen und Massage und dauerte 14 Tage. Kurze Zeit schon nach der Arbeitsaufnahme traten die gleichen Beschwerden wieder auf, so daß nach einem Monat die Hand noch gebrauchsunfähig war. Der Patient wurde am 20. V. Herrn Prof. de Quervain zur Begutachtung überwiesen. Die Untersuchung ergab folgendes Resultat:

Das linke Handgelenk ist diffus leicht verdickt. Man sieht aber keinen abnormen Knochenvorsprung und keine Verschiebung der Carpalknochen. Die auf Druck vorhandene Schmerzhaftigkeit ist auf die Gegend des Processus styloideus ulnae lokalisiert. Zug in der Richtung der Längsachse ist schmerzlos, hingegen ist der Stoß sehr schmerzhaft.

Funktionsprüfung: Die Dorsalflexion beträgt links wie rechts 160 Grad. Die Volarflexion ist links gleich 140 Grad, rechts 150 Grad. Die Ab- und Adduktionsbewegungen sind beiderseits etwas beschränkt. Die Fingerbewegungen sind ungestört. Die Kraft des Faustschlusses am Dynamometer gemessen beträgt rechts 70 kg, links 35 kg.

Röntgenuntersuchung (Fig. 8): Das Lunatum ist auffallend abgeplattet und deformiert. Das stereoskopische Bild läßt eine deutliche Trennung zwischen dem dorsalen Horn und dem volaren Teile des Knochens erkennen. Es besteht ein leichter Grad von Atrophie. Andere Knochenveränderungen sind nicht zu erkennen.

Diagnose: Kompressionsfraktur des Os lunatum.

Es wurde Wiederaufnahme der Arbeit und neue Begutachtung nach 2—3 Monaten vorgeschlagen. Für die Zwischenzeit wird eine Verminderung der Arbeitsfähigkeit von 25 Proz. angenommen. Eine Nachuntersuchung fand am 6. IX. statt: Leichtes Ödem des Handrückens und ziemlich starke Druckempfindlichkeit in der Gegend des Os lunatum. Die Beweglichkeitseinschränkung ist die gleiche wie bei der vorigen Untersuchung.

Auf Grund dieses Ergebnisses und des Verlaufes der Unfallfolgen lautete die Begutachtung folgendermaßen: Absolute Arbeitsunfähigkeit vom Tage des Unfalls (8. IV. 1907) bis zum 31. V. Verminderung der Arbeitsfähigkeit um 25 Proz. von da an und während 8 Monaten. Endlich Verminderung der Arbeitsfähigkeit von 15 Proz. während vier weiterer Monate, ohne Annahme eines bleibenden Nachteils. Dieser Vorschlag wurde von dem Verunfallten sowohl als von der Versicherungsgesellschaft angenommen.

Seither konnte der Verunfallte nicht mehr ausfindig gemacht werden.

Fall 4. E. N., 30 Jahre alt. Schmerzen im linken Handgelenk im Anschluß an eine bei der Arbeit zustande gekommene Distorsion. Lunatum etwas verkürzt in proximodistaler Richtung, kalkhaltiger als die Nachbarknochen, mit einigen kleinen heller gezeichneten Lücken. Begrenzung nach dem Radius hin etwas unregelmäßig. Der Patient tritt nach mehrwöchiger Beobachtungszeit aus dem Spitale aus und stellt sich nicht mehr zur Nachuntersuchung. Es kann aber in Erfahrung gebracht werden, daß er seiner nicht leichten Arbeit als Heizer seither (bis März 1914) ohne Unterbrechung vorgestanden hat. Der damals geäußerte Verdacht auf Tuberkulose ist jedenfalls damit ohne weiteres hinfällig geworden und der Fall reiht sich in typischer Weise in die analogen Verletzungen des Lunatums ein (Fig. 9).

Fig. 8.

Fig. 9.

Fig. 8. Fall 3. Mässig starke Kompression des Lunatums.
Fig. 9. Fall 4. Mäßige Veränderungen des Lunatum. (Verdichtung mit kleinen Lücken. Form unregelmäßig.)

Fall 5 (aus der chirurgischen Klinik und Poliklinik zu Basel). Frau M. aus S., 33 Jahre alt. Im August 1908 beim Öffnen einer mit einem Schraubendeckel versehenen Fruchtkonservenflasche, wobei die fassende Hand stark radialwärts gedreht und leicht dorsalflektiert wurde, löste sich plötzlich der Deckel. Im gleichen Moment verspürte die Patientin einen mäßigen, aber doch deutlichen Schmerz in der Handgelenkgegend. Dieser verschwand nach einigen Stunden, so daß die Patientin ihre Hausarbeit wieder weiter verrichten konnte. Einige Tage später aber traten sehr heftige Schmerzen auf und war eine Schwellung auf dem Handrücken zu sehen. Während

zwei Tagen war es der Patientin unmöglich die geringste Bewegung im Handgelenk zu machen. Nach und nach aber verschwand der Schmerz und, obschon die Schwellung immer noch bestand, fing sie an ihre Hand wieder zu gebrauchen. So verflossen 6 Monate, ohne daß sich der Zustand gebessert hätte. Dann konsultierte sie einen Arzt nach dem andern. Die Verletzung wurde zuerst als Verstauchung aufgefaßt und dementsprechend mit Salben und Massage und Jodtinktureinpinselungen behandelt. Nach einem Jahre war noch keine Besserung eingetreten. Im März 1910 wurde die erste Röntgenuntersuchung vorgenommen. Die Veränderungen veranlaßten den Arzt zur Diagnose Tuberkulose. Neun erfolglose Jodoformöleinspritzungen. Anfangs März 1911 begab sich die Patientin in die chirurgische Poliklinik in Basel. Die dort vorgenommene Untersuchung (Dr. Iselin) ergab folgendes: Die Haltung und Form der Hand im allgemeinen normal. Keine dilatierten Venen, Sehnen etwas verstrichen. In der Gegend der Carpalknochen ist eine leichte Schwellung zu sehen. Die Haut darüber ist nicht gerötet und nicht warm. Der Umfang des Handgelenks beträgt links 16,25 cm, rechts 17,25 cm. Der Umfang des Vorderarms oberhalb des Gelenks gemessen ist 17,5, rechts 16,5 cm. Die Distanz vom Kopf des Metacarpus III zum Processus styloideus radii ist links 9, rechts 8 cm. Druck genau in der Mitte zwischen beiden; Processus styloidei unmittelbar vor dem Radius schmerzhaft. Zug und Stoß in der Längsachse des Gliedes bleibt schmerzlos. Bei aktiven Bewegungen des Handgelenks nimmt man ein fühlbares Krepitieren und Knacken wahr. Es ist aber unmöglich, sich über ein Verschieben von Knochenfragmenten Rechenschaft zu geben.

Funktionsprüfung: Dorsalflexion rechts 135 Grad, links 171 Grad; Volarflexion rechts 135 Grad, links 177 Grad; Ulnaradduktion rechts 30 Grad, links 4 Grad; Radialadduktion rechts 30 Grad, links 4 Grad; Pro- und Supination, Fingerbewegungen normal. Kraft des Faustschlusses mit dem Dynamometer gemessen: Rechts 25 kg gegen links 15 kg.

Röntgenbild (Fig. 10): Mäßiger Grad allgemeiner Osteoporose. Vorderarmknochen normal. Naviculare steil gestellt. Lunatum ungefähr auf die Hälfte seines proximal-distalen Durchmessers verkürzt, wie platt zusammengedrückt, aus dunkler und heller sich zeichnenden Partien bestehend, ohne deutliche Bälkchenzeichnung. Eine völlige Zusammenhangstrennung der einzelnen dasselbe zusammensetzenden Knochenpartien ist nicht sichtbar. Übriges Handwurzelskelett normal.

Das Allgemeinbefinden ist vorzüglich. Patientin hat keine Zeichen einer aktiven oder überstandenen Lungentuberkulose, in ihrer Familie ist diese Krankheit ganz unbekannt. Sie war auch sonst nie krank und hatte auch keinen andern Unfall erlitten. Da die Patientin

sich nicht sofort zur Operation entschließen konnte, wurde ein Versuch mit Röntgentherapie zum Zwecke der Beseitigung der Schmerzen vorgeschlagen. Da aber diese Behandlung keinen günstigen Erfolg hatte, wurde in der chirurgischen Klinik in Basel die Operation vorgenommen.

9. V. 1911 Operation (Prof. de Quervain): Bromäthyl-Äthernarkose. — Esmarchsche Blutleere. Dorsaler Längsschnitt über der Mitte des Handgelenks. Die freigelegte Kapsel ist leicht verdickt und von einer gelblichen Substanz (Jodoform) durchsetzt. Makroskopisch nichts Tuberkulose-Verdächtiges. Das Gelenk wird eröffnet.

Fig. 10. Fall 5. Am Lunatum dunkler (nekrotischer) Kern, umgeben von noch ernährtem Knochen.

Das ganze Lunatum erscheint wie zusammengequetscht. Die Gelenkfläche des Lunatum nach dem Naviculare ist gelblich verfärbt und etwas höckerig. Ähnliche Veränderungen, aber geringeren Grades, sind an der anstoßenden Gelenkfläche des Naviculare selbst zu sehen. Es wird nun zunächst ein plattes Gebilde aus den lockeren Bandverbindungen ausgelöst, welches die proximo-dorsale Hälfte des Lunatum darstellt. In der Tiefe bleibt ein etwas kleineres gelbliches Knochenstück liegen, das entfernt wird. Die übrigen Handwurzelknochen zeigen keine Anomalien. Glasdrain, Naht, Verband in dorsalflektierter Stellung.

Heilung p. p. Austritt am 13. V. 1911.

Patientin schrieb seither, daß sie vollständig beschwerdefrei ist

und daß die Beweglichkeit des Handgelenks eine bessere ist als vor der Operation.

Röntgenbild des entfernten Knochens (Fig. 11): Proximo-dorsales Stück: Zum Teil unregelmäßig begrenzte Spongiosaschicht von ½ cm Dicke mit deutlichem Bälkchengefüge. Daran sich anschließend eine gut ebenso dicke Schicht von Knochen ohne Bälkchenstruktur von etwas unregelmäßigem Gefüge, wenig strahlendurchlässig, nach verkalktem nekrotischen Knochen aussehend. Distal-volares Stück. In die im Röntgenbilde nur als leichter Schatten zur Darstellung kommende fibrös knorpelige Grundmasse sind zwei größere und mehrere kleinere Knochenstückchen eingelagert, deren jedes deutliche schwammige Struktur und eine scharfe Grenzlinie aufweist. Nirgends sind zackige Druckflächen vorhanden. Nirgends sieht die Knochenstruktur nach einer tuberkulösen Zerstörung aus.

Fig. 11a.

Fig. 11b.

Fig. 12.

Fig. 11a und b. Fall 5. Röntgenbild des Präparates. a) Proximodorsaler Teil des Lunatum. Centrale Nekrose. Peripher lebender Knochen. a) Distal volarer Teil desselben. Fig. 12. Normales Lunatum, zum Vergleich.

Die mit Spongiosa und Kapsel geimpften Meerschweinchen bleiben gesund.

Über die histologische Untersuchung wird unten im Zusammenhang berichtet werden.

Fall 6. M. A. (aus der chirurgischen Poliklinik, von Herrn Dr. Iselin beobachtet).

Anamnese: Am 25. VIII. 1911 fühlte der Mann, 32 Jahre alt, beim Heben einer schweren Schiene ein Knacken in der rechten Handwurzel. Von da an hatte er starke Schmerzen in der Hand und war arbeitsunfähig. Er wurde von Dr. M. in P. mit Jodanstrich wegen Tendovaginitis crepitans behandelt und dann, am 10. IX., zur Arbeit gewiesen.

Am 18. IX. stellte er sich in der chirurgischen Poliklinik (Dr. Iselin) zur Begutachtung. Es fanden sich die Erscheinungen einer

Tendovaginitis crepitans der Strecksehnen der rechten Hand, gleichzeitig aber auch eine Schwellung des rechten Handgelenks und eine Druckempfindlichkeit vor dem Radius.

Röntgenbild (Fig. 13 u. 14): Radius und Ulna normal, Handwurzelknochen normal, bis auf das Lunatum. Dasselbe erscheint in seinem proximo-distalen Durchmesser verkürzt, wie abgeplattet und zeigt eine teilweise Verwischung seiner Knochenstruktur. Ganz unregelmäßig geformt erscheint seine dem Triquetrum zugewendete Fläche. Anderweitige Veränderungen im Bereiche der Carpalgelenke

Fig. 13.

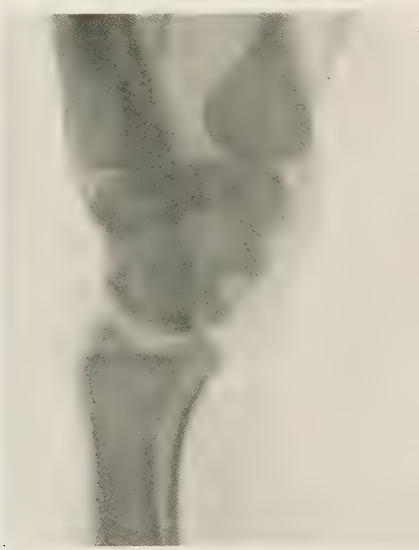

Fig. 14.

Fig. 13. Fall 6. Lunatum stark zusammengedrückt.
Fig. 14. Fall 6. Profilaufnahme. Lunatum volar und dorsal wie „überquellend", stark verkürzt.

sind nicht vorhanden. Es gelingt nicht, den Verletzten zu einer weiteren Nachuntersuchung wieder ausfindig zu machen.

Fall 7. T. G., Handlanger, 25 Jahre alt, Samaden. (Beobachtet von Herrn Dr. Ruppanner, Spitalarzt daselbst, und Prof. de Quervain.)

Anamnese: Unfall am 9. VII. 1912. Patient wollte einen schweren Stein von einer Mauer herunterholen. Dabei fiel ihm dieser Stein in die dorsal flektierte Hohlhand. Sofort starke Schmerzen und Bewegungseinschränkung. Zuerst Behandlung außerhalb des Spitals. Spitaleintritt am 25. VIII. 1912.

Status: Sowohl dorsal als auch volar im Bereich der proximalen Handwurzelknochen rechts ausgesprochene Druckempfindlichkeit. Achsendruck nicht schmerzhaft. Starke Bewegungseinschränkung. Perimetermessung ergibt: Dorsalflexion aktiv und passiv 180 Grad, Volarflexion aktiv und passiv 120 Grad, Radialadduktion passiv 30 Grad, Radialadduktion aktiv 20 Grad, Ulnaradduktion passiv 30 Grad, Ulnaradduktion aktiv 30 Grad.

Röntgenbild (Fig. 15 u. 16): Leichte Osteoporose, Radius und Ulna normal, Naviculare steil gestellt. Lunatum in seinem proxi-

Fig. 15.

Fig. 16.

Fig. 15. Fall 7. Mäßige Kompression des Lunatum.
Fig. 16. Fall 7. Dorsales und volares „Überquellen" des Lunatum.

mal-distalen Durchmesser etwas um $^1/_3$ verkürzt. Knochenstruktur zum Teil unregelmäßig und weniger deutlich als auf der gesunden Seite. Abplattung des Lunatum besonders auf seiner radialen Seite ausgesprochen, da wo es dem Radius anliegt.

Operationsbericht 26. VIII. 1912: Äthertropfnarkose. Dorsaler Längsschnitt ca. 3 cm lang, etwas radialwärts. Durchtrennung des Lig. carpi dorsale. Eingehen zwischen den Strecksehnen auf das Handgelenk. Eröffnung desselben. Die Synovialmembrane erscheint etwas gerötet und verdickt, wird zum Teil excidiert und zur histologischen Untersuchung aufgehoben. Das Naviculare zeigt normales Aussehen, soweit es zugänglich ist. Naviculare und Lunatum sind

in normaler Weise miteinander verbunden. Das Lunatum zeigt an seinem dorsalen Horn höckeriges Aussehen und ist mit hypertrophischem Knorpel bedeckt. Es fügt sich in die normale Architektur des Gelenks derart ein, daß auf die Entfernung verzichtet wird. Dagegen wird die höckerige Partie mit dem Meißel abgetragen. Kapselnaht mit Katgut. Hautnaht.

Der histologische Befund wird später mitgeteilt werden. Spitalaustritt am 2. XI. 1912. Wundverlauf afebril. Glatte Heilung p. p.

Schlußstatus: Dorsal über dem rechten Handgelenk eine ca. 5 cm lange, lineare, verschiebliche und vollständig indolente Narbe. Die Narbe verläuft nahezu in der Längsachse des Vorderarms und liegt auf der radialen Seite des Handgelenks. In der Gegend des Handgelenks findet sich noch eine ganz minimale Weichteilschwellung. Die Radialinflexion und die dorsale Flexion sind gegenüber der gesunden linken Seite noch in ganz geringem Grade eingeschränkt. Die übrigen Bewegungen sind in gleichem Umfange möglich wie links. Die motorische Kraft der linken Hand ist noch etwas herabgesetzt.

Da es sich nicht um einen haftpflichtigen Unfall handelt, fand keine Schätzung einer eventl. E. U. statt.

Nach Erkundigung beim Arbeitgeber (Ende Dezember 1913) arbeitete der Mann wie früher anstandslos ohne in irgendeiner Weise zu klagen.

II. Klinisches.

Nachdem bis 1910 sowohl von anatomischer wie von radiologischer Seite her eine Anzahl von Beobachtungen mitgeteilt worden waren, unter denen wir besonders diejenigen von Pfitzner, Groß, Wittek, Lilienfeld, Blau, Ebermayer, Natvig hervorheben, gibt Kienböck 1910 eine eingehende Zusammenstellung des bis dahin Bekannten, und kommt dabei, seine eigenen 16 Fälle eingeschlossen, etwa auf drei Dutzend Beobachtungen, unter denen sich freilich nur ein einziger Operationsbefund vorfindet (Groß), und auch dieser nur mit dem Ergebnis der makroskopischen Untersuchung. Histologische und bakteriologische Untersuchungen fehlten dagegen damals noch völlig oder waren wenigstens noch nicht veröffentlicht worden. Diese Lücke wurde erst während der Niederschrift unserer Arbeit durch eine Mitteilung von Baum in Kiel ausgefüllt, der an der 14. Tagung Nordwestdeutscher Chirurgen kurz über zwei Operationsbefunde mit histologischer Untersuchung berichtet. Bei der gleichen Gelegenheit teilten Lehmann, Oehlecker, zur Verth weitere klinische Beobachtungen mit.

Wir werden nun im folgenden auf Grund dieses gesamten Beobachtungsmaterials und unterer besonderer Berücksichtigung der uns von Herrn Prof. de Quervain zur Verfügung gestellten Fälle das Wichtigste über die isolierten traumatischen Schädigungen des Lunatum hervorheben.

1. Ätiologie.

Unter den bisher beschriebenen Fällen geben nur 4 ausdrücklich kein Trauma als Ursache der Handgelenkerkrankung an (3 Fälle von Kienböck, 1 Fall von Ebermayer). 1 Fall Ebermayer schreibt seine Erkrankung dem Hobeln zu, ohne anderweitige Ursache.

Nur unbestimmte Angaben über die Natur des Trauma finden wir ferner bei Fällen von Hirsch (Kontusion der Hand), Oberst (Trauma?), Natvig (Verstauchung der Hand), Kienböck (schwerer Unfall, Kontusion der Hand, Fall vom Dach, Zerrung, Sturz von der Leiter, Sturz vom Wagen), Baum (Sturz auf die Hand, Quetschung der Hand). Eigener Fall 1 (heftige Bewegung), Fall 4 (Distorsion). Bestimmter angegeben werden folgende Traumen: Heben einer schweren Schiene, Heben eines schweren Schaftes (Kienböck), Anprallen einer Spitzhacke gegen die rechte Handwurzelgegend (Hirsch), Anprallen eines langen Messerstiels gegen die rechte Hand (Grashey), Drehen eines fest zugemachten Schraubendeckels mit dem dorsal flektierten und zugleich radialwärts gerichteten Handgelenk (diese Arbeit Fall 5), beim Griff „Gewehr über" (Blau), „Nach dem Exerzieren mit dem Gewehr" (Kienböck), Fallen eines schweren Steines auf die Palmarfläche der dorsalflektierten Hand beim fixierten Ellenbogen (Hirsch), Anprallen eines schweren Steines auf die dorsal flektierte Hohlhand (eigener Fall 7), Schlag der Kante eines schweren umkippenden Schrankes (Witteck), Fall auf die dorsalflektierte Hand (diese Arbeit Fall 2), Fallen auf die rechtwinkelig dorsalflektierte Hand (Ebermayer), heftiger Sturz vom Rad auf die überstreckte Hand (Ebermayer), Sturz aus beträchtlicher Höhe mit Auffallen auf die Hände (Groß), Fall auf die gestreckten Hände (Kienböck), heftiges Anprallen der geschlossenen Faust gegen den Boden (Kienböck), Fall auf die rechte Hand bei gebeugtem Handgelenk (Kienböck).

Die in den anamnestischen Daten über die Entstehung der Verletzung angegebenen Traumen erweisen sich also als sehr verschiedenartig. Allerdings sind die großen Gewalteinwirkungen reichlich vertreten. Es kommen aber auch einfache Kontusionen und Distorsionen, ja sogar unbekannte, besser gesagt unbeachtete Traumen vor, bei denen die Gewalteinwirkung sich auf eine plötzliche hochgradige Muskelanstrengung beschränkte. Dienstmädchen, Taglöhner, Handarbeiter sind tagtäglich bei der Arbeit solchen Traumen ausgesetzt, die ihnen gar nicht als solche zur Wahrnehmung kommen. Es liegt deshalb die Annahme sehr nahe, daß auch den 4 Fällen, bei denen überhaupt kein Unfall angegeben wird, ein solcher indirekter traumatischer Ursprung zugrunde liegt. Immerhin würde in unserer Zusammenstellung bei ungefähr 17 Fällen der „schwere Unfall" als Ursache der ursprünglichen Schädigung des Mondbeines fehlen. Ein Gemeinsames haben alle die angeführten Schädigungen: In den Fällen, wo Sturz die Verletzung zur Folge hatte, fand sich die Hand ausnahmslos in Dorsalflexionsstellung, öfter wahrscheinlich auch etwas ulnar adduziert. Aus anatomischen Gründen ist es auch sicher, daß der Stoß auf die Vola mehr den Daumenballen und den Radius treffen mußte als die Kleinfingerseite. Ebenso geht es aus der Natur der Bewegungen hervor, daß beim Heben, Stemmen, Drehen die Hand dorsalflektiert sein mußte, auch wo das nicht besonders angegeben wird. In den Fällen Hirsch (3), Fallen eines schweren Steines auf die dorsalflektierte Hand bei fixiertem Ellenbogen, Wittek, Schlag der Kante eines schweren Schrankes gegen die dorsalflektierte Hand, Grashey-Hirsch, Anprallen des Stieles eines Messers bzw. einer Spitzhacke in der Hand, Blau und Kienböck, Exerzieren mit dem Gewehr kommt noch der spezielle Umstand in Betracht, daß die Gewalteinwirkung in der Vola eine sehr engbegrenzte war.

2. Symptomatologie.

Unmittelbar nach dem Trauma, falls ein solches angegeben worden ist, empfanden die Verunglückten mehr oder weniger heftigen Schmerz. Es scheint, daß der Schmerz heftiger und plötzlicher auftrat, wenn die Gewalteinwirkung stärker war, desgleichen wo letztere auf die enger begrenzte Gegend der proxi-

malen Handwurzelknochenreihe einwirkte. Gleichzeitig wurde bisweilen auch ein Knacken wahrgenommen (eigene Fälle 1 und 3, Blau, Kienböck). Schmerzen als erstes subjektives Symptom geben auch die Patienten an, bei welchen das ursprüngliche Trauma an Bedeutung zurücktrat und die Affektion von vornherein einen mehr chronischen Verlauf zeigte.

Auch bemerkten mit wenigen Ausnahmen (Ebermayer) alle Verunfallten eine Schwellung des Handrückens. Dieselbe trat meistens sofort auf und dauerte verschieden lang.

Als untrüglichstes Symptom der Verletzung wurde allgemein die Funktionsstörung angegeben. Sie äußert sich durch eine mehr oder weniger ausgesprochene Einschränkung der Bewegungen, namentlich der Dorsal- und Volarflexion. In einem Falle sogar (Ebermayer) wurden die aktiven Bewegungen vollständig aufgehoben, einerseits durch das heftige Schmerzgefühl, andererseits vielleicht durch das mechanische Hindernis stark dislozierter Knochenfragmente.

Diese drei primären Symptome (Schmerz, Schwellung, Funktionsstörung) sind meist auch noch nachweisbar, wenn die Untersuchung erst nach einiger Zeit stattfindet.

Fast immer wird über das Zunehmen der Beschwerden bei jeder Anstrengung geklagt. Abgesehen von der Anschwellung erscheint die Hand, weder in ihrer allgemeinen Form noch in ihrer Beziehung zu den Vorderarmknochen, wesentlich verändert.

Mehrfach (Wittek, Kienböck) wurde eine deutliche Verkürzung des Carpus, auch bei fehlender Anschwellung des Handrückens, gefunden. In beiden Fällen zeigt das Röntgenbild ein sehr stark breitgedrücktes Lunatum, das sich in eine Vertiefung der Radiusgelenkfläche versenkt hat.

Bei den Fällen unserer Arbeit, wo die Verkürzung der Distanz Metacarpalknochen III und Processus styloideus radii im Radiogramm sehr deutlich ersichtlich ist, erscheint die Hand in der Carpusgegend fürs Auge immerhin nicht merklich kürzer als die gesunde. Es mag vielleicht die vorhandene Schwellung diese Eigentümlichkeit verdeckt haben. Diese Anschwellung sitzt auf dem Handrücken. Sie ist meist diffus und geht nie über den Bereich der Handgelenkgegend hinaus. Es liegt ihr anfäng-

lich die sofort sich bildende Blutung zugrunde, die sich später größtenteils resorbiert. Infolge weiteren Gebrauches der Hand kann sodann durch chronische Reizung dem organisierten Überrest des Blutergusses sich eine Verdickung der angrenzenden Weichteile (Kapsel, Bänder, Sehnenscheiden usw.) beigesellen. Am wenigsten scheint ein intraartikulärer Erguß in Betracht zu kommen. Manchmal ist endlich eine wirkliche Skelettverdickung greifbar, und zwar in Form einer umschriebenen, harten, druckempfindlichen Prominenz nach vorn von der dorsalen Radiuslippe. In einem Falle Ebermayers ist neben dieser dorsalen Prominenz volar noch eine undeutliche Resistenz tastbar. Der Fall 14 von Kienböck bietet die Eigentümlichkeit dar, daß bei Fehlen irgendeiner Schwellung der Dorsalseite volar in der Gegend des Naviculare eine zirkumskripte knochenharte Prominenz von über Linsengröße zu fühlen ist. Daß bei der Volarflexion sich diese Vorsprünge mit bewegen, manchmal krepitieren und das Gefühl rauhen Knarrens geben, bedarf keiner weiteren Erklärung. Am ehesten findet man bei der Palpation eine abnorme Ausfüllung der normalen leichten Einsenkung nach vorn von der dorsalen Radiuslippe, in der Mitte zwischen beiden Griffelfortsätzen. Dagegen fehlt — und dies ist diagnostisch sehr wichtig — eine ausgesprochene dorsopalmare Verdickung des Carpus, welche für die Luxation des Lunatum und die typische intercarpale Luxationsfraktur (de Quervain-Schoch) so bezeichnend ist. Die Druckempfindlichkeit wird an der Stelle der Prominenz, wo letztere fehlt, in der Lunatum-Naviculargegend am stärksten empfunden. In einem einzigen Falle wird bemerkt, daß der lokale Druck keinen Schmerz erzeugt hätte. Wo er geprüft wurde, löste der Stoß an der Hand in der Richtung der Vorderarmachse Schmerz aus (diese Arbeit Fall 1—3). Eine Fernwirkung des Druckes, Schmerz in der Lunatumgegend bei Druck auf das Capitulum metacarpi III sieht man in einem Falle Kienböcks; Zug an der Hand schmerzt nicht (diese Arbeit Fall 2 und 5).

Bei der wenigen augenfälligen Eigenart unserer Verletzung läßt doch die Funktionsprüfung fast in allen Fällen beträchtliche Störungen der Beweglichkeit erkennen. Vollständiges Aufgehobensein der aktiven Bewegungen trafen wir zwar nur einmal

(Ebermayer, siehe unter Prognose). Im Gegensatz zu dem steht ein anderer Fall von Ebermayer, in welchem nur geringe Störungen auftraten (Beugebehinderung von etwa 15 Grad), sowie unser Fall 7. Zwischen diesen beiden Extremen steht die Mehrzahl unserer Verunglückten, bei denen immerhin die Ausübung der Berufsarbeit für längere Zeit unmöglich gemacht wurde.

Leider geben nur sehr wenige Autoren genaue Messungsresultate der Gelenkfunktion. Vielfach wird angegeben, daß die passiven Bewegungen ausgiebiger, aber schmerzhafter sind als die aktiven. So viel ist jedenfalls ersichtlich, daß bei unserer Verletzung wahrscheinlich keine typische Funktionsstörung auftritt, im Gegensatz zu der Lunatumluxation und der intercarpalen Luxationsfraktur, bei denen sich primär oder sekundär Störungen der Fingerbewegungen bemerklich machen. In einigen Fällen ist die Volarflexion des Handgelenks stärker gehindert als die Dorsalflexion. In anderen wiederum wird das Umgekehrte getroffen. Die Ab- und Adduktionsbewegungen können beinahe ganz aufgehoben sein (diese Arbeit Fall 5). Meistens aber sind sie wenigstens stark eingeschränkt, selten wurden sie normal gefunden.

Über die Pro- und Supination finden sich nur selten Angaben vor. In unseren Fällen 2 und 5 war sie normal. Ob in frischen Fällen eine seitliche falsche Beweglichkeit vorhanden ist, wird nirgends angegeben, ist aber von vornherein sehr unwahrscheinlich.

Über die Kraft des Faustschlusses werden nur 5 mal Angaben gemacht. Sie ist gut in einem Fall von Ebermayer, wo die aktiven Bewegungen noch relativ gut ausführbar sind, dagegen fand ihn de Quervain um die Hälfte (Fall 3) und mehr (Fall 2 und 5) vermindert bei merklicher Bewegungshinderung im Handgelenk.

Es ist leicht verständlich, daß durch den Nichtgebrauch der Hand mehr oder weniger ausgesprochene Muskeltrophie entstehen kann, wie sie in einigen Fällen getroffen wurde.

Da wir uns streng an die Besprechung des isolierten Mondbeinbruches halten, gehen wir hier auf die durch Komplikationen hervorgerufenen Symptome nicht näher ein.

Es sei einzig bemerkt, daß in einem Falle (Kienböck) bei der Lunatumquetschung über, auch in der Nacht anfallsweise auftretende Schmerzen, die vom Vorderarm, zuweilen auch in die Finger ausstrahlen, berichtet wird. Derartige Schmerzen, allerdings streng auf das Medianusgebiet beschränkt, sind viel häufiger bei den Luxationen des Lunatum und den Luxationsfrakturen, wo das verschobene Knochenstück auf den Stamm des Nervus medianus drückt.

Von besonderer diagnostischer Bedeutung ist die Tatsache, daß in den Fällen, welche längere Zeit hindurch beobachtet wurden, die Erscheinungen sich nach intensiverer Inanspruchnahme des Gelenks durch schwerere Arbeit häufig steigerten, und daß ab und zu nach plötzlichen Anstrengungen hochgradigere Störungen einsetzten, die dann allmählich wieder zurückgingen.

Fassen wir das eben Gesagte zusammen, so sehen wir, daß der Verletzte anfänglich die gewöhnlichen Erscheinungen einer Handgelenksdistorsion aufweist, daß dieselben aber nicht in gewohnter Weise zurückgehen, sondern einem chronischen, bei stärkerer Beanspruchung des Gelenks exacerbierendem Zustande Platz machen, der in den meisten Fällen gekennzeichnet ist durch eine Einschränkung der Handgelenksbewegung, eine leichte Druckempfindlichkeit nach vorn von der dorsalen Radiuslippe und bisweilen eine leichte Schwellung daselbst. Dabei sind die extremen Gelenksbewegungen schmerzhaft, und es bestehen öfters auch spontane Schmerzempfindungen. Über die diagnostische Bedeutung dieser Zeichen werden wir weiter unten sprechen.

3. Röntgenbefunde.

Eine reichhaltige Zusammenstellung der verschiedenen Typen von Röntgenbefunden finden wir in der oben erwähnten grundlegenden Arbeit von Kienböck. Wir begnügen uns deshalb hier die wichtigsten Veränderungen kurz hervorzuheben, besonders mit Rücksicht auf unsere eigenen Befunde.

Was zunächst die allgemeine Gelenkkonfiguration des Carpus anbelangt, fällt meist eine deutliche Verkürzung desselben in die Augen. Sie rührt davon her, daß das Lunatum in der Längsrichtung des Gliedes kürzer ist als das der gesunden Seite (alle Fälle unserer Arbeit, Ebermayer, Hirsch, Wittek, Kien-

böck). Je auffallender die Verkürzung des Lunatum ist, um so mehr sehen wir auch, wie aus unseren eigenen Bildern hervorgeht, das Naviculare steilgestellt.

Neben diesen Verhältnissen zeigen andere Aufnahmen noch eine förmliche Versenkung des betroffenen Mondbeines in unserem 1. Falle nach 12 Jahren des Naviculare in die vertiefte, ausgehöhlte Gelenkfläche des Radius (Kienböck, Wittek).

Außerdem sehen wir in einigen Fällen Kienböcks Verschiebungen des deformierten, verkleinerten Lunatum. In seinen Fällen 11, 12, 15 erscheint das Mondbein um das Capitatum dorsalwärts verschoben, bei Fall 14 und 15 ist das Lunatum durch Abschrägung der proximalen Fläche, namentlich nach der navicularen Seite, gedreht, seine distale Gelenkfläche sieht ein wenig navicularwärts, und so ist das Capitatum samt dem Hamatum daumenwärts abgeglitten.

Am Lunatum selbst sind Veränderungen sowohl in der Form als in der dorsalen Struktur zu erkennen. Der proximale Teil des Knochens scheint fast ausnahmslos am stärksten betroffen zu sein. Man trifft ihn keilförmig zusammengedrückt (Ebermayer), abgeflacht (Ebermayer), dabei noch durch Resorptionsvorgänge im Sinne einer deformierenden Ostitis (eigene Fälle) stark verändert. Andermal fehlt der proximale Teil. An seiner Stelle finden sich einzelne Knochensplitter (Natvig, Hirsch). Bisweilen finden sich auch abgesprengte Stücke meist an der proximo-ulnaren Ecke (Ebermayer, Wittek). Sehr selten scheint der Befund zu sein, bei welchem das Lunatum deutlich in zwei bzw. mehrere Stücke zerfallen ist. In einem Falle Ebermayers ist die Zersprengung in zwei Stücke besonders schön zu erkennen dadurch, daß die Fragmente stark dorsalwärts und volarwärts voneinander disloziert wurden. Ganz besonders schön ist die Auflösung des Lunatum in zahlreiche größere und kleinere Bruchstücke im Röntgenbilde zu sehen, welches von unserem vierten Falle nach der Operation angefertigt wurde. Wir werden uns über die Deutung desselben später aussprechen. Hier sei noch ein Fall erwähnt, der während der Niederschrift dieser Arbeit in der chirurgischen Klinik in Basel zur Beobachtung kam und der uns von Prof. de Quervain noch mitgeteilt wurde. Nach einem Sturz auf die dorsalflektierte

Hand fand sich in der Profilaufnahme der Kopf des Capitatum volarwärts verschoben und das volare Horn des Lunatum abgerissen und ebenfalls volar und proximal verlagert. Wir werden auf diesen Fall bei der Besprechung des Mechanismus noch eingehen.

Die Strukturveränderungen äußern sich einmal durch Unregelmäßigwerden und Schwinden der feinen Bälkchenstruktur des Knochens und sodann durch unregelmäßige und ungleiche Verteilung des Kalkes im Knochen. Es zeigt sich im dorsovolaren Bilde bald eine schmale Zone, bald ein zentraler rundlicher Teil des Lunatum auffallend undurchsichtig, kalkhaltig, während der übrige Knochen ungewöhnlich stark aufgehellt ist. In einzelnen Fällen ist die aufgehellte Zone wieder von einer scharfen dunkler gezeichneten schmalen Knochenschale umgeben.

In unseren Fällen 1 (erstes Bild), 4, 7 sind die Veränderungen verhältnismäßig wenig weit gediehen und betreffen besonders den proximalen Anteil des Knochens, der nach dem Radius hin eine einigermaßen gewellte Grenzlinie erhält. Ausgesprochener ist im dorsopalmaren Bilde die Abplattung im Falle 3 und 6, und noch hochgradiger im Falle 1 (zweite Aufnahme) und 5. Hier macht das Lunatum vollständig den Eindruck, flachgedrückt zu sein.

Ganz verschieden hiervon ist der Befund im Falle 2. Hier finden wir in schönster Ausbildung, ähnlich wie die Fig. 8 der Tafel zur Kienböckschen Arbeit, die zentrale Partie des Lunatum für Röntgenstrahlen sehr undurchlässig, hochgradig verkalkt, in einer dünnen, zum Teil unterbrochenen Knochenschale liegend.

In der sagittalen Aufnahme erscheint das Lunatum meist in seiner proximo-distalen Richtung verkürzt, an seinen beiden Gelenksflächen abgeflacht, dorsal, und besonders volarwärts abnorm stark vorspringend, ja in ein dorsales und ein palmares Stück geteilt (Fall 1 und 5).

Was endlich die Veränderung der Nachbarknochen betrifft, so findet sich beinahe immer ein gewisser Grad von Osteoporose vor. Anderweitige Veränderungen haben wir in unseren frischen Fällen nicht gesehen. In dem über 11 Jahre beobachteten Falle 1 unserer Arbeit fanden sich dagegen bei der späteren Aufnahme (Fig. 2, 3) deformierende Veränderungen an allen das Radio-

carpalgelenk betreffenden Knochen ausgebildet, freilich in viel geringerem Grade als an dem primär erkrankten Lunatum. Der Radius zeigt an seiner Gelenkfläche eine Vertiefung, in welche das Naviculare eingelagert ist. Seine ganze Gelenkfläche ist überdies etwas unregelmäßig und ebenso die Bälkchenstruktur der Epiphyse und der Metaphyse. An der Ulnae ist der Processus styloideus in seiner Form verändert. Leichtere Unregelmäßigkeiten zeigen die Gelenkflächen des Triquetrum und des Naviculare. Von den Knochen der zweiten Reihe zeigt nur der Kopf des Capitatum eine etwas unregelmäßige Begrenzung. Die übrigen Knochen sind normal, ebenso wie die Metacarpalknochen.

Auch im Falle 2 zeigt die Nachuntersuchung — 9 Jahre nach der Entfernung des Lunatum — an den die Lunatumlücke begrenzenden Knochenflächen deutliche deformierende Veränderungen, wenn auch etwas weniger ausgesprochen als Fall 1, bei dem das Lunatum geblieben ist.

Ferner sei an die Beobachtungen von Wittek, Grashey, Kienböck erinnert, in denen die Gelenkfläche des Radius unregelmäßig vertieft, sozusagen ausgehöhlt erschien, so daß sich das veränderte Lunatum mehr oder weniger in eine Stelle des Radius einlagerte.

4. Diagnose.

Dieselbe wurde in keinem unserer Fälle vor der Aufnahme des Röntgenbildes gestellt, und allem Anscheine nach bei den in der Literatur mitgeteilten Fällen ebensowenig. Wie wir aus der Symptomatologie ersehen haben, bietet sie ja eigentlich keine auf den ersten Blick kennzeichnende Symptome dar.

Für die Differentialdiagnose müssen wir die frische Verletzung und die Spätfolgen derselben auseinanderhalten. Wir tun dies aber mit dem Vorbehalte, daß wir über das frische Bild ganz besonders in bezug auf die Röntgenveränderungen eigentlich sehr wenig wissen. Die ersten Erscheinungen nach der Verletzung wurden gewöhnlich entweder dem Arzte gar nicht gezeigt oder von diesem als einfache Distorsion aufgefaßt und demnach nicht mit Röntgenstrahlen untersucht. Erst wenn die Beschwerden nicht weichen wollten oder sich gar in der Folge steigerten, wurde zu diesem Untersuchungsmittel gegriffen, und

wurden dann Veränderungen gefunden, denen man es auf den ersten Blick ansehen kann, daß sie nicht den Charakter einer frischen Knochenverletzung tragen. Wir können also das frische Verletzungsbild eigentlich bis jetzt nur retrospektiv aus den in der Anamnese erhältlichen Angaben zusammenstellen, und da unterscheidet es sich eben nicht von dem Bilde einer gewöhnlichen Handgelenksdistorsion. Höchstens könnte darauf aufmerksam gemacht werden, daß der Hauptschmerz sich nach vorn vom dorsalen Rande des Radiusendes lokalisiert hat, also im Bereich des Mondbeines. Dies ist aber so oft auch bei einer gewöhnlichen Distorsion der Fall, daß ein sicheres differentialdiagnostisches Merkmal auch hierin nicht zu finden ist. Etwas bezeichnender wäre vielleicht Achsendruckschmerz, besonders bei Stoß in der Richtung des dritten Metacarpus (Finsterer). Bei schwerer Zertrümmerung des Lunatum wäre wohl auch eine Ausfüllung der leichten Depression vor der Radiuslippe zu finden und vielleicht eine geringe Verkürzung der Hand vom Köpfchen des dritten Metacarpus zum dorsalen Rande der Radiusgelenkfläche. Dieses von Finsterer angegebene Zeichen ist wohl für die Spätveränderungen bezeichnend, nicht aber für die frische Verletzung.

Leichter als der Distorsion gegenüber ist die Differentialdiagnose zwischen frischer Lunatumverletzung und den übrigen klassischen Verletzungen des Handgelenks, der Fraktur des Naviculare, der Luxation des Lunatum und der intercarpalen Luxationsfraktur. Da von den gebräuchlichen Lehrbüchern nur die Diagnostik von de Quervain auf diesen Punkt genauer eingeht, so seien die wichtigsten Kennzeichen hier kurz hervorgehoben:

Der gewöhnlichen Navicularefraktur gegenüber bezeichnend ist für die Quetschung des Lunatum nur der mehr ulnare Sitz des lokalen Druckschmerzes. Beim Kahnbeinbruch findet sich derselbe mehr in der Tabatière. Wo diese Schmerzlokalisation nicht ausgesprochen ist, da ist auch eine Differentialdiagnose unmöglich.

Von der gewöhnlichen volaren Luxation des Lunatum unterscheidet sich unsere Verletzung durch das Fehlen der bei Luxation stets deutlichen dorso-volaren Verdickung des Hand-

gelenks bzw. durch das Fehlen des deutlichen Knochenvorsprunges unter den Beugesehnen. Auch fehlen die bei der Lunatumluxation so häufigen Funktionsstörungen von seiten der Beugesehnen und die Kompressionserscheinungen von seiten des Nervus medianus. Die sehr seltene dorsale Luxation des Lunatum läßt sich an dem dorsalen Knochenvorsprunge erkennen.

In gleicher Weise wie von der volaren Luxation des Lunatum unterscheidet sich unsere Verletzung auch von der intercarpalen Luxationsfraktur, d. h. von der volaren Luxation des Lunatum mitsamt der proximalen Hälfte des quergebrochenen Naviculare. Bei dieser Verletzung ist die dorso-volare Verdickung des Handgelenks eine noch auffallendere als bei der reinen Lunatumluxation, und eine Verwechslung dürfte also bei genauer Untersuchung nicht vorkommen.

Von der Radiusfraktur unterscheidet sich unsere Verletzung durch die Beschränkung des Druckschmerzes auf die Gegend vor dem Radius. Eine Verwechslung könnte nur vorkommen mit jenen seltenen Fällen von Abriß der dorsalen Radiuslippe. Dieser Verletzung gegenüber wird allerdings nur das Röntgenbild sicheren Aufschluß geben.

Für die Differentialdiagnose der chronisch gewordenen Lunatumschädigung kommen einmal wieder die Spätfolgen der eben genannten Handgelenksverletzungen: also der Navicularefraktur, der Luxation des Lunatum, der intercarpalen Luxationsfraktur und des Abbruches der dorsalen Radiuslippe in Frage. Die differentialdiagnostischen Momente und Anhaltspunkte werden wieder dieselben sein, von den akuten Äußerungen der Verletzung abgesehen. Den Ausschlag wird auch wieder hier das Röntgenbild geben.

Vom praktischen Standpunkte aus nicht minder wichtig ist aber die Differentialdiagnose des chronisch gewordenen Zustandes gegenüber chronischen Entzündungsprozessen am Handgelenk und seiner Umgebung. An eine Sehnen- bzw. Sehnenscheidenerkrankung wird man kaum denken, wenn nicht, wie zufällig in unserem 5. Falle, gleichzeitig eine krepitierende Tendinitis und Peritendinitis besteht (vgl. auch eine Beobachtung von Ebermayer).

Wichtiger ist die Unterscheidung von Tuberkulose und

chronischer Arthritis deformans. 6mal, einschließlich von 4 unserer eigenen Fälle, wurde an Tuberkulose gedacht. Im 1. Falle unserer Zusammenstellung hatte Prof. de Quervain in Ermangelung anderer Anhaltspunkte die Diagnose mit Wahrscheinlichkeit auf Tuberkulose gestellt und die Patientin dementsprechend mit Jodoformininjektionen behandelt. Erst auf Grund der Vergleichung des Röntgenbildes mit den späterhin von ihm beobachteten Fällen kam er zur richtigen Diagnose einer traumatischen Schädigung des Lunatum. In unserem 2. Falle besonders gewann diese Frage deshalb eine größere Bedeutung, weil es sich um einen gegen Unfall versicherten Patienten handelte. Vom Arzte der Versicherungsgesellschaft wurde die Diagnose denn auch wirklich auf Tuberkulose gestellt, und erst die histologische und bakteriologische Untersuchung der bei der Operation gewonnenen Gelenksteile sicherte dem Patienten sein volles Recht auf Entschädigung. Auch im Falle 4 wurde an Tuberkulose gedacht, da das Trauma nicht erwiesen schien. Weitere Beobachtung hätte den Fall aufgeklärt, doch entzog er sich derselben, da die Symptome schwanden. Ebenso wurde in unserem 5. Falle von dem erstbehandelnden Arzte auf Grund des Röntgenbildes eine Tuberkulose angenommen und wurde die Patientin dementsprechend, allerdings völlig erfolglos, mit Jodoforminjektionen behandelt.

Schon der klinische Verlauf erlaubte meist nach einigen Monaten, jeden Zweifel auszuschließen. Während die Veränderungen bei unserer Lunatumläsion sich stets im engen Rahmen der Umgebung dieses Knochens abspielen, greift die tuberkulöse Erkrankung meist allmählich auf das übrige Handgelenk über und führt zum mindesten zu einer stärkeren Weichteilschwellung und zu einer höheren örtlichen Temperatursteigerung als dies bei unserer Verletzung der Fall ist, und ganz besonders zu einer bei der traumatischen Lunatumläsion fehlenden Störung der Fingerbewegung. Für die traumatische Lunatumläsion bezeichnend ist gerade die Hartnäckigkeit der an sich scheinbar geringfügig bleibenden Veränderungen und das lange Bestehenbleiben einer Funkitonsstörung im Handgelenke, trotzdem die äußerlich greifbaren Erscheinungen einer Tuberkulose fehlen und die Beweglichkeit der Finger eine normale bleibt. Noch rascher

und sicherer entscheidet aber das Röntgenbild. Während man in den ersten Zeiten, wie dies in 3 unserer Fälle geschehen ist, auch bei Betrachtung der Röntgenplatte noch zuerst an Tuberkulose dachte, so wird der Erfahrene in Zukunft auf Grund des Röntgenbildes ohne weiteres die richtige Diagnose stellen, wenn schon die Lunatumschädigung in gewissen Fällen, besonders in denjenigen mit scheinbarer Sequestrierung des Zentrums des Knochens, einer tuberkulösen Veränderung ähnlich sieht. Bezeichnend ist auch hier wieder die Beschränkung der Knochenveränderungen auf das Lunatum und das Intaktbleiben der umgebenden Handwurzelknochen bis auf nach Jahren sich ausbildende Erscheinungen deformierender Ostitis. Bei Tuberkulose sehen wir, daß in der Regel auch die Nachbarknochen an dem Prozesse teilnehmen, so daß es schließlich zu einer wolkigen Aufhellung des ganzen Carpalskeletts kommt.

Auch von der nicht tuberkulösen chronischen deformierenden Arthritis unterscheidet sich unsere Verletzung dadurch, daß sie auf einen einzigen Knochen bzw. auf seine unmittelbare Umgebung beschränkt bleibt, während die klassische deformierende Arthritis zum mindesten die beiden Handgelenke symmetrisch befällt, und auch hier stets zur Veränderung von mehreren, ja von allen Knochen zugleich führt.

Verwechslung mit anderweitigen entzündlichen Gelenkerkrankungen, so mit gonorrhöischer Arthritis dürfte wohl kaum vorkommen und wird durch die Anamnese und durch das Röntgenbild ohne weiteres auszuschließen sein.

III. Pathologische Anatomie.

Wir verfügen bis jetzt noch über keine anatomischen Beobachtungen von frischen isolierten Verletzungen des Mondbeines. Dies rührt davon her, daß derartige Fälle weder frisch operiert werden, noch auch frisch zur Autopsie kommen, es sei denn, daß die Mondbeinverletzung nur eine Nebenverletzung anderweitiger tödlicher oder zur Amputation führender traumatischer Einwirkungen darstelle. Frische Lunatumverletzungen in diesem letzteren Sinne finden wir von zwei Autoren beschrieben.

1. Fall von Hunt. 25jähriger Mann, war aus dem Fenster des zweiten Stockes 20 Fuß hoch herabgefallen. Wegen einer Ellenbogen-

gelenksverletzung wurde die Amputation gemacht. Es fand sich bei der Autopsie des Armes eine Fraktur des unteren Endes des Radius, des Lunatum und des Processus styloideus ulnae vor. Das Lunatum fand sich quer in seiner Mitte gebrochen. Sein volares Fragment war an der entsprechenden Partie des Gelenkendes des Radius sowie an der Ulna hängen geblieben.

2. Fall von Peste. Peste fand bei einem an den Folgen eines Schädelbruches gestorbenen Patienten eine Luxationsstellung im rechten Radiuscarpalgelenk mit Abriß des Processus styloideus radii und ulnae. Das Lunatum war gleichzeitig Sitz eines doppelten Bruches. Der Sturz hatte aus der Höhe des vierten Stockwerkes stattgefunden. Hieran schließen sich, obwohl nicht völlig frisch:

3. Fall von Riedel (zitiert im Königschen Lehrbuch der allgemeinen Chirurgie und in der Arbeit von Groß). Ein 40jähriger Mann hatte vor 4 Wochen durch Umfallen eines schweren Kastens eine starke Distorsion der Hand erlitten. Es zeigte sich sofort starke Schwellung des Handgelenks, nach deren Verschwinden auf dem Dorsum manus ein beweglicher Körper nachgewiesen wurde. Es hat sich bei der Operation ein 2 mm langes, 43 mm dickes Knorpelknochenstück von dem unteren dorsalen Teile des Radius abgesprengt; das Os lunatum war in zwei gleich große Stücke zerschlagen, vom Triquetrum fehlte der radiale Teil ganz. Er war wahrscheinlich nach der Vola verschoben worden.

4. Fall von Groß. Ein 27jähriger Mann war vor 2 Jahren aus beträchtlicher Höhe auf die Hände gestürzt. Starke Schwellung des rechten Handgelenks, die aber zum Teil zurückging, sich aber besonders bei Anstrengungen wieder einstellte. Die Operation zeigte das Lunatum in drei Teile zersprengt, so daß von einem größeren Teil ein kleiner getrennt und dieser wieder in zwei Fragmente geteilt ist.

Daran schließen sich jene von Pfitzner zusammengestellten Anomalien des Mondbeines, welche von ihm zum Teil als kongenital aufgefaßt und mit dem Namen Epilunatum und Hypolunatum bezeichnet worden sind, welche aber in Wirklichkeit Abrißfrakturen der beiden Hörner des Lunatum darstellen dürften, und ferner die folgenden für uns wichtigeren Beobachtungen Pfitzners:

IV. Beitrag, Hand Nr. 131, rechte Hand eines 54jährigen Mannes. „Das Lunatum war in zwei annähernd gleich große Stücke, ein dorsales und ein volares, zerfallen, die sich mit eburnierten Schliffflächen berührten." Alle Carpalia zeigten mannigfache Exostosen und Abschleifungen, das Carpo-Metacarpalgelenk des Daumens war infolge solcher Prozesse vollständig volar gelagert. Ferner bestand

eine mit massigem Callus geheilte Fraktur des Metacarpale V. Auch in der linken Hand des Mannes zeigten Grundphalanx II und III schief verlaufende, schlecht geheilte Frakturen.

V. Beitrag, Hand Nr. 12, „rechtseitiges Lunatum eines 31jährigen Mannes": Die distale und radiale und ulnare Gelenkfläche sind normal. An der proximalen Fläche ist der Knorpel ganz zerfetzt, in ihm steckten ein größeres und kleinere Knochenfragmente. Auf dem Radius ist die Facette für das Naviculare normal, die für das Lunatum zeigte Knorpelusur und Knochenschliff. Sonstige etwa traumatische Veränderungen bestanden nicht.

VI. Beitrag, Nr. 115, linke Hand eines 55jährigen Mannes: Lunatum in der Weise zerfallen, daß die distale Hälfte mit der Gelenkfläche für das Capitatum ziemlich gut erhalten war, und das größte Fragment bildete, während die proximale Fläche aus mehreren ungestalteten Stücken bestand, die einzelnen Fragmente waren durch Bandmassen ziemlich locker verbunden, das Verhalten des Radius konnte nicht festgestellt werden. Sonst keine Andeutung von Verletzungen oder entzündlichen Prozessen. Rechte Hand normal.

VIII. Beitrag, Nr. 1360, rechte Hand eines 51jährigen Mannes: Lunatum pathologisch in mehrere Stücke zerfallen, die ihm zugekehrten Flächen des Capitatum und Radius zeigen ebenfalls Knochenschliff.

Os hamuli selbständig, klein, 7 mm großer Durchmesser, gleitet auf einem halblangen Stumpf. Linke Hand normal.

IX. Beitrag, Nr. 1388, rechte Hand eines 56jährigen Mannes: Lunatum in zwei große und mehrere kleine Stücke zerfallen. Die ursprüngliche distale, radiale und ulnare Gelenkfläche sind fast intakt. Die proximale dagegen ist ganz zerstört, die distale Gelenkfläche des Radius ist ganz intakt. — Sonstige etwa traumatische Veränderungen bestanden nicht.

Als erste in der Literatur mitgeteilt histologische Untersuchungsbefunde müssen wir hier diejenigen von Baum anschließen. Derselbe fand, daß es sich in seinen beiden Fällen um Fraktur mit ausgedehnter Zermalmung und Nekrotisierung der Spongiosa handelte. Die Folge ist nach meiner Auffassung einmal teils Narbenbildung, teils proliferierende Prozesse zur Beseitigung der Nekrosen, vor allem eine starke, wenn auch verzögerte Callusbildung. Der noch weiche Callus ist starken mechanischen Impulsen von seiten des Radius ausgesetzt, was neue Frakturen, dissezierende und arthritische Prozesse zur Folge hat. Für eine Ostitis fibrosa cystica liegen nach Baum in seinen Fällen keinerlei Anhaltspunkte vor. Er bezeichnet das Krankheitsbild

als durch eine pseudarthritische bzw. verzögerte Heilung der Mondbeinfraktur mit anschließender Arthritis des Radialgelenks. Was bei Baum fehlt, das sind Angaben über die Verteilung der Veränderungen auf die verschiedenen Teile des Lunatum, Lage der nekrotischen Partien usw.

Eigene Fälle. Wir beginnen mit dem makroskopischen Befunde: Im Falle 2 lösten sich die dorsalen $^2/_3$ des Knochens, bestehend aus dem osteosklerotischen Kern und seiner dorsalen Hülle, von dem volaren Drittel beim Herausheben ab. Der Zusammenhang der beiden Teile muß ein wenig fester gewesen sein, da keine besondere Gewalt angewendet wurde. Andererseits handelte es sich aber doch nicht um zwei Fragmente mit deutlichen Bruchflächen, sondern der Zusammenhang der die zertrümmert aussehenden Spongiosa auf der volaren Seite mit dem osteo-sklerotischen Kern verband, war bloß ein weniger fester als derjenige zwischen der volaren Knochenschale und den volaren Bandmassen. Das makroskopisch Charakteristische an dem Falle war also die sklerotische Umwandlung des zentralen Teiles des Lunatum und seine relative Ablösung von der ihm umgebenden dünnen Knochenschale, die dem Kern an verschiedenen Stellen verschieden fest anhaftete.

Im Falle 5 fand sich das Lunatum zusammengedrückt und in zwei größere Fragmente geteilt, von denen das dorsale eine noch vaskularisierte periphere Schicht und einen nekrotischen stark verkalkten zentralen Teil aufwies. Das volare Fragment enthielt, durch fibröses Bindegewebe vereinigt, zwei größere und mehrere kleinere Knochenteile, alle aus schwammig aussehender Spongiosa bestehend, ohne die parallele Bälkchenstruktur des normalen Lunatum.

Im Falle 7 stellte sich das Lunatum, wie schon aus dem Röntgenbilde wahrscheinlich geworden war, als zusammenhängendes Ganzes dar, dessen von der Dorsalseite zugängliche Partie allerdings höckerig verändert war, das sich aber doch dem Handgelenk noch so sehr als Ganzes einfügte, daß von seiner Entfernung Abstand genommen wurde. Eine höckerige Partie muß dem Röntgenbilde nach auch auf der Volarseite vorhanden gewesen sein, doch schien dieser Umstand zu einer Excision des Knochens nicht zu berechtigen.

In unseren übrigen Fällen bleiben wir in unseren Schlüssen auf den klinischen Befund und das Röntgenbild beschränkt, da dieselben nicht operiert wurden.

Wir kommen zu unseren histologischen Befunden:

Die Untersuchung von Fall 2 war 1904 von Herrn Professor de Quervain vorgenommen worden, diejenigen von Fall 5 und 7 wurden von Herrn Professor Dr. Hedinger, Vorsteher des patholog. Instituts der Universität Basel, ausgeführt, der die Güte hatte, mit uns auch die Präparate von Fall 2 noch einmal durchzusehen.

Befund von Fall 2: Im Zentrum des Knochenstückchens sieht man eine ausgedehnte Nekrose, die sowohl die Knochenbälkchen, als das Knochenmark betrifft. Die Knochenbälkchen lassen noch lamellären Aufbau erkennen. Eine Kernfärbung der Knochenzellen ist dagegen nirgends mehr möglich. An einer Stelle greift die Nekrose in geringer Ausdehnung auf den Knorpel über. Nach außen von der nekrotischen Partie folgt zellreiches Bindegewebe, das aus kleinen Spindelzellen zusammengesetzt ist, und in welchem diffus zerstreut reichliche Lymphocyten liegen. Diese zellreiche Zone wird nach außen von einer etwas zellärmeren Bindegewebskapsel abgelöst, in der meist schmale Knochenbälkchen liegen, die fast durchweg einen schmalen Saum von Osteoid zeigen, auf dem nach außen hin eine kontinuierliche Reihe von Osteoblasten folgt. Seltener sind kleine Osteoblasten außen. Wieder an anderen Knochenbälkchen zeigen sich neben den Osteoblastensäumen an anderen Stellen Howshipsche Lakunen mit reichlich Osteoklasten, die zum Teil mit Blutpigment beladen sind.

Fall 5. Das größere, proximo-dorsale Stück zeigt folgenden histologischen Befund: An einer Stelle findet sich im Zentrum des Schnittes eine ziemlich ausgedehnte Nekrose, welche die Knochenbälkchen betrifft. Um diese Nekrose herum sieht man fibrilläres Bindegewebe mit Osteoklasten und leichte Lymphocyteninfiltration. An einer anderen Stelle sieht man ein 2—3 mm breites Knorpelstück, in dessen Umgebung sich neugebildete Knochenbälkchen mit osteoiden Säumen und Osteoblasten befinden.

Das excidierte Stück der Gelenkkapsel zeigt Stellen mit Lymphocyteninfiltration und weite Lymphgefäße oder Ausstülpungen der Gelenkkapsel mit riesenzellartigen Bildungen. Keine Anhaltspunkte für Tuberkulose.

Die in Fall 6 excidierten Gewebsteile ergeben folgenden histologischen Befund:

Stückchen Gelenkkapsel mit gut ausgebildeten Zotten. Diese ge-

fäßreich mit geringerer Lymphocyteninfiltration. Stellenweise kleine Herde mit Blutpigment, teils Bindegewebe, teils im Endothel der Zotten. Außerdem kleine Stückchen. Fettgewebe und Bindegewebe reihen und Osteoidsäume.

Es lassen sich also, wenn wir unsere Befunde in Fall 2 und 5 kurz zusammenfassen wollen, in denselben unterscheiden: einerseits eine zentrale Nekrose der Spongiosa des Lunatum mit starker Kalkeinlagerung, und andererseits eine Umwandlung der noch erhaltenen Spongiosa im Sinne einer Änderung der Bälkchenstruktur. Aus der auf eine bestimmte Beanspruchung eingestellten radiären Struktur wird ein schwammig angeordnetes Knochengewebe mit größeren oder kleineren Maschen. In Übereinstimmung hiermit finden wir histologisch sowohl Osteoklasten als Zeichen des Knochenabbaues und Osteoblasten mit neugebildeten Osteoidsäumen als Zeichen der Knochenneubildung. Das nekrotische Zentrum ist zum Teil umgeben von einer Zone von Bindegeweben mit Rundzelleninfiltration im Sinne einer demarkierenden Entzündung, zum Teil haftet es der noch ernährten Knochenhülle fest an.

IV. Mechanismus der Verletzung und Natur der Veränderungen des Lunatum.

Wenn wir zum richtigen Verständnis der verschiedenartigen Verletzungen des Mondbeines gelangen wollen, so müssen wir zwei Vorkommnisse von vornherein auseinanderhalten:

Erstlich den Bruch bzw. die Zertrümmerung des Lunatum durch eine schwere Gewalteinwirkung, wie sie durch die Fälle von Hunt, Peste, Riedel, Groß und auch den schon erwähnten Fall der chirurgischen Klinik in Basel erwiesen ist, — eine Verletzung, welche wohl selten isoliert vorkommt, sondern meist als Teilerscheinung anderer schwerer traumatischer Einwirkungen, — und

Zweitens die Formveränderungen des Lunatum, welche dem Arzte erst im chronischen Stadium, Wochen oder Monate nach einer verhältnismäßig leichteren traumatischen Einwirkung zugeführt werden.

Daß das Lunatum durch ein schweres Trauma gebrochen werden kann, das ist durch die oben angeführten Beobachtungen

genügend erwiesen. Gewöhnlich erscheint es dabei in zwei bis drei Fragmente zu zerspringen. Dieselben haben keine Neigung, knöchern zusammenzuheilen, sondern es entsteht vielmehr, wie u. a. Pfitzner beschrieben hat, eine Abschleifung der sich berührenden Flächen. Die Fälle sind aber zu selten und bezüglich des genaueren Herganges der Verletzung zu wenig genau bekannt, als daß sich über den Mechanismus irgendwelche bestimmteren Angaben machen ließen. Der Vorgang ist auch bei den besonders in Frage kommenden schweren Verletzungen, wie Sturz aus der Höhe, oft ein recht komplexer und es werden sich wohl manchmal Zug der Bänder und Kompression kombinieren. Diese Fälle haben auch im Hinblick auf ihre Seltenheit und auf die viel größere Bedeutung der meist vorhandenen übrigen Verletzungen kein geringeres praktisches Interesse, als die folgende Gruppe, zu denen alle 7 Beobachtungen unserer eigenen Arbeit wie überhaupt die meisten in der Literatur mitgeteilten Beobachtungen von traumatischer Schädigung des Lunatum gehören. An Häufigkeit nehmen dieselben, soweit sich die Frage bis jetzt überblicken läßt, unter den traumatischen Schädigungen des Handwurzelskelettes die vierte Stelle ein. Im ersten Range steht die Fraktur des Naviculare, an zweiter Stelle die sogenannte Luxation des Lunatum, an dritter Stelle die typische intercarpale Luxationsfraktur nach de Quervain-Schoch (= transnaviculoperilunäre Frakturluxation der Hand nach Kienböck)[1].

Es ist nun sehr bezeichnend, daß wir bis jetzt noch kein Röntgenbild dieser leichteren Lunatumveränderungen in frischem Zustande besitzen, so viele Handgelenke auch nach frischen traumatischen Schädigungen mit Röntgenstrahlen untersucht worden sind. Wir können dies nur dadurch erklären, daß die Verletzung anfänglich eine im Röntgenbilde nicht sichtbare Veränderung setzt. Damit ist ohne weiteres gesagt, daß es sich nicht

---

1) Die Bezeichnung „intercarpalpe Luxationsfraktur" stammt nicht, wie Kienböck unrichtig angibt, von v. Assen (1910), sondern von de Quervain, der die Verletzung schon 1902 als typische Verletzung beschrieben und in der 1. Auflage seiner chirurgischen Diagnostik 1907 als intercarpale Luxationsfraktur bezeichnet hat. Die unter seiner Leitung verfaßte ausführliche Arbeit von Schoch (1908), welche das ganze, diesbezügliche Material zusammenstellt, ist von Kienböck übersehen worden.

um jene schweren traumatischen Verletzungen des Knochens handeln kann, die wir oben besprochen haben, d. h. nicht um wirkliche Frakturen, sonst müßte unbedingt bei der jetzt schon ein halbes Hundert betragenden Zahl von Spätfällen auch einmal eine Lunatumfraktur nach einem geringfügigen Trauma in frischem Zustande zur Beobachtung gekommen sein. Wir stimmen also Kienböck darin völlig zu, daß das Wesentliche an der Verletzung die Ernährungsstörung des Lunatum ist. de Quervain war auf Grund der histologischen Untersuchung bei Fall 2 schon von 1904 zu einer analogen Auffassung gekommen und äußerte sich in seinem Gutachten damals folgendermaßen: „Da die Annahme eines tuberkulösen Herdes sich nicht aufrechterhalten läßt, müssen wir annehmen, daß das Zusammengedrücktwerden des Lunatum zur Nekrose der von ihrer Ernährung abgeschnittenen zentralen Partie geführt hat."

Diese erste Tatsache der zentralen Ernährungsstörung ergibt sich schon ohne weiteres aus der Betrachtung gewisser Röntgenbilder, wie z. B. von Fall 2 unserer Arbeit und Fall 5, 7, 12 der Arbeit von Kienböck, um nur die auffallendsten Beobachtungen zu erwähnen. Es grenzt sich in diesen Fällen ein mehr dem proximalen Teil des Lunatum angehöriger Kern als dunkles, für Röntgenstrahlen wenig durchlässiges Gebilde von dem übrigen Lunatum ab, und unsere histologischen Untersuchungen zeigen, daß, wie schon a priori zu erwarten war, dieser Teil nekrotischen Knochen darstellt. Um die nekrotische Partie herum findet man, wie schon oben erwähnt, stellenweise als Beweis einer aseptischen demarkierenden Entzündung, eine Zone mit ausgesprochener Rundzelleninfiltration, an welche sich die noch ernährte, periphere Knochenschale anschließt, mit Zeichen von Knochenab- und -anbau. Die Entstehung dieser Ernährungsstörung läßt sich auf zwei Wegen erklären:

a) Es kann sich um eine Kompressionsfraktur des Lunatum handeln, bei welcher das Mondbein zwischen dem Kopf des Capitatum und der Gelenkfläche des Radius oder bei einer starken Dorsalflexion gegen eine feste Unterlage so stark gequetscht wird, daß das Balkengefüge des Knochens auch ohne Bruch des Ganzen und ohne auffallende Veränderungen im Röntgenbilde eine Schädigung erleidet. Hierdurch würde die Blut-

zufuhr zu den zentralen Teilen desselben unterbrochen, und es würden dieselben infolgedessen der Nekrose anheimfallen, also einer Art Sequestrierung, selbst ohne völlig mechanische Zusammenhangstrennung mit der Umgebung. Die Veränderungen fänden ein Gegenstück in der sogenannten Spondylitis traumatica (von Kümmell). Dies war die Auffassung, welche de Quervain von Anfang an auf Grund der Beobachtung unseres zweiten Falles von der Erkrankung hatte und welcher er auch in seiner „Speziellen chirurgischen Diagnostik" Ausdruck gab. Ein weiteres Analogon wäre (nach Preiser) ein ähnlicher Vorgang am Naviculare, der auch in einem Falle der chirurgischen Poliklinik in Basel in typischer Weise zur Beobachtung gekommen ist. Auf Grund dieser Ernährungsstörung würde dann der Knochen unter dem Einflusse des Binnendruckes des Handgelenks und der leichteren traumatischen Einwirkungen des täglichen Lebens immer mehr deformiert und würde damit auch nachträglichen traumatischen Schädigungen ernsterer Natur gegenüber weniger widerstandsfähig sein, als ein normaler Knochen. Die im histologischen Bilde beobachteten Abbau- und auch Neubildungsvorgange würden sich durch eine derartige Annahme sehr leicht erklären lassen.

Diese Annahme einer primären Kompressionsfraktur mit anfänglich wenigen auffälligen, aber doch die Ernährung des Knochenzentrums schwer schädigenden Veränderung in der Struktur desselben wurde bis 1910 von allen Autoren vertreten, welche sich mit dieser Frage befaßt hatten. Der sichere Beweis für dieselbe ließe sich allerdings nur durch Fälle erbringen, bei welchen an einem vorher gesunden Handgelenk nach einem nicht allzu schweren Trauma eine wenn auch nur leichte Veränderung der Struktur des Lunatum nachgewiesen werden könnte. Es sind nun allerdings Beobachtungen von Hirsch, Blau, Ebermayer vorhanden, welche diesem Postulat zu entsprechen scheinen. Kienböck macht aber auf Grund eigener Erfahrung den Einwand, daß die betreffenden Fälle keine wirklich frischen waren, d. h. daß schon vor den angeschuldigten Verletzungen Störungen von seiten des Handgelenks vorhanden gewesen seien. Es müßte also in Zukunft genauer als bisher auf diesen Punkt geachtet werden, wenn eine Lunatumveränderung wirklich als

primär gedeutet werden soll. Dies leitet uns über zu der von Kienböck gegebenen Auffassung:

b) Die Ernährungsstörung kann bedingt sein durch einen Bänderabriß am Lunatum. Da die wichtigsten Bänder sich an der Dorsalseite desselben ansetzen, und da sich daselbst auch die meisten Foramina nutritia finden, so müssen auch von dort die wichtigsten Gefäße in den Knochen eintreten. Es müßten also durch das Trauma die dorsalen Bänder so weit angespannt werden, daß sie durchreißen bzw. vom Knochen abreißen. Diese Auffassung findet ihre Stütze in folgender Überlegung:

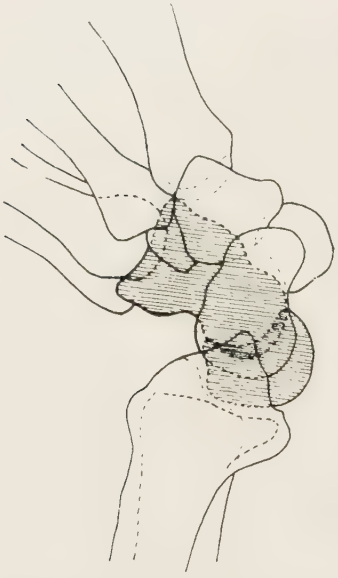

Fig. 17. Dorsale Hyperflexion. Volare Verschiebung des Lunatum.
(Aus Schoch, Deutsche Zeitschr. f. Chir. 1908, Bd. 91.)

Bei maximaler Dorsalflexion wird das Lunatum, wie die beistehende, aus der Arbeit von Schoch übernommene Fig. 17 zeigt, völlig nach der Volarseite hin abgetrennt, so daß es die Gelenkfläche des Radius zum größten Teil verläßt. Dadurch werden die dorsalen Bandverbindungen in höchstem Grade angespannt. Wird diese Bewegung übertrieben, so muß es zum Abriß der Dorsalbänder kommen und damit zur Vorstufe der sogenannten „volaren Luxation des Lunatum". Dieser Bänderabriß würde also einen ersten Akt der Luxation darstellen, bei dem es aber nicht zum Herausschlüpfen des Lunatum aus dem Gelenkverbande gekommen ist. Diese Ansicht Kienböcks wird nun unterstützt durch die weitere Tatsache, daß das Trauma, soweit Angaben über dasselbe vorliegen, meist in einer übertriebenen Dorsalflexion bestanden hat oder wenigstens mit einer solchen verbunden war.

Übersehen wir die bisher in der Literatur mitgeteilten und unsere eigenen Beobachtungen, so geht aus denselben zweifellos hervor, daß in einer großen Zahl von Fällen die erstgegebene

Erklärung der Kompressionsfraktur nicht wohl in Betracht kommen kann, indem eine wirkliche Kompression des Knochens nicht stattgefunden hat. Es gilt dies in unserer eigenen Statistik von den Fällen 1 und 5. Auch bei den übrigen Fällen ließen sich die Erscheinungen durch den dorsalen Bänderriß erklären, wenn schon bei denselben die Kompressionsfraktur nicht so bestimmt ausgeschlossen werden kann.

Die weiteren Folgeerscheinungen der Ernährungsstörung — welches auch ihr Mechanismus sei — bestehen entweder bloß in allmählichem Schwund des Knochens, also im wesentlichen in resorptiven Vorgängen, wie sie den Bildern unseres Falles 1 und aus einzelnen Abbildungen von Kienböck hervorzugehen scheinen, zum Teil aber in einer Nekrose mit Osteosklerose der zentralen Partie des Knochens, besonders in seinem proximo-dorsalen Anteile, und in Umbildungsvorgängen an den ihrer Ernährung noch nicht völlig beraubten Partien, besonders an der Volarpartie. Dort ist ja auch die Bandverbindung nicht unterbrochen, so daß der volare Anteil des Lunatum stets noch ernährt bleibt. Nur ist seine Funktion durch den dorsalen Bänderabriß und die daherige Umgestaltung des dorsalen Knochenabschnittes eine völlig veränderte geworden, und demnach erleidet auch die Knochenstruktur des noch ernährten Teiles einen völligen Umbau. Dabei mögen wiederholte kleinere in physiologischen Grenzen liegende Traumen mitbestimmend wirken, und auch vielleicht zu der Fragmentierung des noch ernährten Knochens ein weiteres beitragen. Eine derartige Auffassung wird uns ganz besonders durch das beim 4. Falle von dem Präparate aufgenommene Röntgenbild nahegelegt. Hier zeigt ein Teil des proximo-dorsalen Stückes noch Ernährung und Balkenstruktur, der größte Teil dagegen Nekrose mit Osteosklerose. Der volare, bei der Operation noch in guter Bandverbindung befindliche und demnach ernährte Anteil zeigt keinerlei nekrotische Veränderungen, wohl aber einen völligen Umbau seiner Bälkchenstruktur und eine Fragmentierung in zwei größere und mehrere kleinere Fragmente. Daß alle diese Vorgänge nicht unmittelbar auf die bloße Anstrengung des Handgelenks bei der Eröffnung einer Konservenbüchse zurückzuführen sind, das dürfte wohl außer Zweifel stehen.

Es ließe sich nun weiterhin fragen, ob derartige Vorgänge ihre Analoga an anderen Stellen des Körpers finden. Es müßte sich um verhältnismäßig isolierte Knochen handeln, welche ihre Ernährung nur von umschriebener Stelle her erhalten und bei denen dieselbe durch einen traumatischen Vorgang zum Teil ausgeschaltet werden kann. Als solcher Knochen ist im Handgelenk vor allem das Naviculare zu erwähnen, wenn schon seine Ernährungsverhältnisse etwas bessere sind als diejenigen des Lunatum. Wenn man berücksichtigt, daß, wenn auch nur selten, isolierte Luxationen des Naviculare beobachtet worden sind, so ist es auch sehr wohl denkbar, daß vielleicht noch öfters das Naviculare wenigstens teilweise aus seinen Bandverbindungen herausgerissen wird und, auch ohne luxiert zu werden, schwere Ernährungsstörungen erleidet, und wir sind deshalb mit Kienböck der Ansicht, daß die von Preiser am Naviculare beschriebenen Beobachtungen sich zum Teil auch im Sinne der Kienböckschen Auffassung erklären lassen.

Ein weiterer Skeletteil, der unter ähnlichen Bedingungen steht, ist der Schenkelkopf. Er erhält allerdings seine Ernährung vom Halse her, zum Teil aber doch durch das Ligamentum teres. Nach Prof. de Quervain liegt es sehr nahe, gewisse, allmählich eintretende Ernährungsstörungen des luxiert gewesenen Schenkelkopfes auf die Zerreißung des Ligamentum teres zurückzuführen. Damit ließen sich dieselben ohne weiteres mit den uns hier beschäftigenden Lunatumveränderungen in Parallele stellen. Dasselbe gilt nach seiner Auffassung von der von Perthes beschriebenen deformierenden Ostitis des Oberschenkelkopfes im Wachstumsalter.

V. Prognose.

Auch bei der Besprechung der Prognose müssen wir die beiden vorhergehenden beschriebenen Formen auseinanderhalten, nämlich die eigentliche Fraktur mit Bildung von zwei bis drei Fragmenten und die auf Kompression bzw. Bänderabriß zurückzuführende Ernährungsstörung mit sekundärer Fragmentierung.

Was die eigentliche Fraktur des Lunatum betrifft, so müssen wir aus den bisher vorliegenden Angaben schließen, daß dieselbe keine Neigung zu knöcherner Heilung zeigt. Die Bruchstücke

bleiben vielmehr, wie wir das vom Naviculare ja auch kennen, jahrelang unvereinigt, ja sie schleifen sich gegenseitig ab. Der Hauptgrund des Ausfallens der Callusbildung ist wohl das Fehlen von Periost. Der größte Teil der Oberfläche des Lunatum besteht aus Knorpel, und die beiden Bänderansätze bilden keinen genügenden Ausgangspunkt für Callusbildung. Wenn gar ein drittes, keinen Bänderansatz tragendes Fragment entsteht, so muß dasselbe notwendig die Rolle eines allerdings wenig beweglichen Gelenkkörpers spielen. Die weitere Folge dieses Vorganges ist die Entstehung eines gewissen Grades von chronischer deformierender Arthritis. Daß solche Fälle jahrelang Beschwerden aufweisen können und daß aus der Verletzung eine selbst bleibende Verminderung der Gebrauchsfähigkeit der Hand entsteht, das liegt auf der Hand. Ein gutes Beispiel hierfür liefert der Fall Groß.

Viel schwieriger zu beurteilen ist die Prognose bei den Fällen der zweiten Gruppe, denjenigen der Ernährungsstörung des Lunatum ohne primäre Fragmentierung desselben. Da dem Arzte nur diejenigen Fälle zugehen, welche Beschwerden aufweisen, so wissen wir nicht, wie oft die Störungen sich wieder verlieren. Wie bei so vielen Erkrankungen macht das Kontingent der nichtdiagnostizierten Fälle die Prognose in Wirklichkeit zu einer besseren, als sie uns erscheint, wenn wir nur die sicher erkannten Fälle unserem Urteil zugrunde legen. Diese Lücke in unserem Wissen könnte einigermaßen ausgeglichen werden durch jahrelang fortgesetzte Beobachtung der diagnostizierten, aber nicht operativ behandelten Fälle. Eine solche Beobachtung liegt aber bis jetzt für die wenigsten in der Literatur mitgeteilten Lunatumschädigungen vor.

Auch in den Fällen, bei welchen die Anamnese auf Jahre zurückgreift, fehlen bis jetzt in größeren Intervallen aufgenommene Röntgenbilder. Hier tritt Fall 1 unserer Arbeit in die Lücke, indem die Röntgenbilder im Intervall von $11^1/_2$ Jahren aufgenommen wurden. Nachdem auf die einleitende Behandlung (Jodoform-Karbolinjektionen) eine Besserung eingetreten war und nachdem eine Nachuntersuchung nach 5 Jahren subjektiven Wohlbefindens ergeben hatte, zeigt doch die nach $11^1/_2$ Jahren vorgenommene Nachuntersuchung, daß die Beschwerden, wenn auch

weniger ausgesprochen als im Beginn, doch noch fortbestehen und der Patientin bei gewissen Handarbeiten beschwerlich fallen. Die Röntgenuntersuchung ergibt sogar, wie oben auseinandergesetzt, das Vorhandensein von deutlichen deformierenden Veränderungen an der Gelenksfläche des Radius und einer Andeutung von solchen an allen Knochen des Radiocarpalgelenks überhaupt, während das Intercarpalgelenk und das Carpo-Metacarpalgelenk völlig frei ist, vom Capitatum abgesehen. Daß es sich dabei nicht etwa um eine Teilerscheinung einer allgemeinen deformierenden Arthritis handelt, das beweist die Tatsache, daß die übrigen Gelenke und ganz besonders das andere Handgelenk völlig normal ist. Es ergibt sich hieraus, daß die Prognose der verlassenen Lunatumveränderung, auch wenn sie nie zu schweren Störungen führen sollte, doch nicht allzu günstig zu stellen ist und daß nicht nur kein Rückgang der Veränderungen des Lunatum, sondern eher noch eine gewisse Mitbeteiligung der Nachbarknochen in Aussicht genommen werden muß. Hiergegen kann nichts angeführt werden, daß in Fall 7 $1^1/_2$ Jahre nach der Verletzung die Arbeitsfähigkeit nicht eingeschränkt ist. Es ist nicht ausgeschlossen, daß in diesem Falle späterhin noch Störungen eintreten werden. In Fall 6 war die Arbeitsfähigkeit nach 5 Jahren noch normal, doch war der Fall auch anatomisch ein leichter. Leider war keine Nachuntersuchung möglich. Auch in Fall 16 von Kienböck bestanden noch nach 13 Jahren ernstliche Beschwerden, dann schwanden dieselben aber wieder völlig, sehr wahrscheinlich, um später wieder in die Erscheinung zu treten. So wünschenswert es auch wäre, schon jetzt zu Händen der Beurteilung der Arbeitsfähigkeit bei versicherten Arbeitern genaue Angaben machen zu können, so unmöglich ist es für den Augenblick, erst die weitere Beobachtung einer größeren Anzahl von Fällen wird dies uns möglich machen, und hierzu wird die Gelegenheit in Zukunft öfter geboten sein, sobald einmal die Erkenntnis dieser Erkrankung Gemeingut der Ärzte geworden ist. Vorläufig müssen wir uns damit bescheiden, in den nichtoperierten Fällen die Wahrscheinlichkeit oder allermindestens die Möglichkeit jahrelang dauernder leichter Funktionsstörung vorauszusehen. Auch dann, wenn wir Grund zu haben glauben, eine bleibende Verminderung der Arbeitsfähigkeit an-

zunehmen, läßt sich dies aber nicht nach irgendeinem Schema berechnen, sondern wir müssen in jedem einzelnen Falle die Intensität der Schmerzen, den Ausfall der Bewegungsausschläge, die besondere Arbeit des Verletzten und nicht zum mindesten sein Alter in Rücksicht ziehen.

Die Prognose der operierten Fälle werden wir weiter unten besprechen.

VI. Behandlung.

Auch für die Behandlung sind die beiden Hauptformen auseinanderzuhalten.

Ist das Lunatum primär in zwei oder mehrere Stücke gebrochen, so werden wir uns, wenn ernstliche Beschwerden bestehen, ohne Schwierigkeiten entschließen, dasselbe zu entfernen. Wir dürfen uns dabei jedoch nicht verhehlen, daß durch den Eingriff die Statik und Mechanik des Gelenks nicht in geringem Grade beeinträchtigt wird, und wir sehen denn auch, daß sich nach der Operation die Funktionsfähigkeit selbst bei korrekter Nachbehandlung nicht immer sehr rasch wiederherstellt. Daß das Gelenk aber mit der Zeit doch wieder gebrauchsfähig wird, das können wir aus unseren eigenen Beobachtungen (Fall 2 und 4) ersehen, wenn dieselben schon Verletzungen des zweiten Typus betreffen.

Bei diesem zweiten Typus, der Ernährungsstörung des Lunatum ohne primäre Fraktur in gewöhnlichem Sinne, werden wir uns weniger leicht zur Entfernung des geschädigten Knochens entschließen. Jedenfalls werden wir konservativ vorgehen, wenn das Röntgenbild uns zeigt, daß das Lunatum nicht schwer verändert ist. Eo ipso gilt dies von dem Anfangsstadium der Verletzung, in dem übrigens, wie wir oben schon gesehen haben, die Diagnose vielleicht selbst im Röntgenbilde noch nicht gestellt werden kann, und in dem also der Fall einfach in die Kategorie der Handgelenksdistorsionen eingereiht und als solche mit Massage und vorübergehender Ruhigstellung des Gelenks, aber keinesfalls mit Operation behandelt wird. Gerade in diesen Fällen leisten Karbolinjektionen (Einspritzung von 1—2 cm^3 einer 1—2 proz. [nicht zu alten!] Karbol- oder Orthokresollösung 2 mal in der Woche) oft recht gute Dienste. Der Karbolkomponente

können wir dann auch wohl die ziemlich rasche Besserung der Symptome in Fall 1 zuschreiben. Auch Heißluftbehandlung oder irgendeine andere Form aktiver Hyperämie wird sich als nützlich erweisen können. Kommen wir so zu keinem Ziele und werden die Strukturveränderungen des Lunatum im Röntgenbilde immer ausgeprochenere, oder sind sie schon bei der ersten Untersuchung sehr ausgesprochene, so werden wir die Entfernung des Lunatum in Betracht ziehen müssen. Auch hier gilt wieder das oben Gesagte, daß mit der Operation die Funktion des Gelenks noch nicht sofort wiederhergestellt ist, sondern daß wir noch mit einer längeren Periode der Nachbehandlung rechnen müssen. Wir machten dieselbe Beobachtung schon seit Jahren bei der Exstirpation des Lunatum wegen Luxation bzw. wegen intercarpaler Luxationsfraktur, wie dies in der Arbeit von Schoch des genaueren auseinandergesetzt ist. Sind die Veränderungen des Knochens bei der ersten Untersuchung schon ausgesprochene, so wird es sich wohl empfehlen, den Eingriff nicht allzu weit hinauszuschieben, damit nicht in der Umgebung die Erscheinungen einer chronischen traumatischen Arthritis auftreten, welche ihrerseits die Rekonvaleszenz zu einer außerordentlich langen machen könnten. Es hat sich ja, wie de Quervain schon gezeigt hat, gerade bei der intercarpalen Luxationsfraktur herausgestellt, daß diejenigen Fälle am raschesten wieder funktionsfähig werden, bei denen der Eingriff am frühesten nach der Verletzung ausgeführt worden ist.

Über die Operation selbst ist nicht viel Besonderes beizufügen. Ein dorsaler Schnitt führt ohne weiteres auf das Lunatum und die einzige Schwierigkeit kann in der Entfernung des vielleicht abgetrennten oder mit dem proximo-dorsalen Fragment nur sehr locker verbundenen volaren Fragmente bestehen. Frühe Wiederaufnahmen der Bewegungen nach dem Eingriffe wird die Rekonvaleszenz beschleunigen. Ganz besonders sind die Fingerbewegungen von Anfang an, auch im Verbande, zu üben. Daß die Hand in leichter Dorsalflexion eingebunden werden muß, das braucht kaum hervorgehoben zu werden. Zur Beurteilung der Fernresultate kommen unsere Fälle 2 und 5 in Betracht. Vergleichen wir das erzielte Resultat mit dem Zustande des nichtoperierten Falles 1, bekommen wir den Eindruck,

daß der Vorteil eher auf seiten der Operation liegt, wennschon die Entfernung des Lunatum die Ausbildung leichter deformierender Veränderungen nicht hintanhalten konnte.

Eine bestimmtere Indikationsstellung wird sich allerdings, wie die sichere Beurteilung der Prognose, erst aus den Erfahrungen ergeben, die über das hier beschriebene Verletzungsbild noch gewonnen werden müssen.

VII. Schlußsätze.

Wir können den Inhalt unserer Arbeit kurz in folgende Sätze zusammenfassen:

1. Neben den seltenen, nur durch schwere Verletzung zustande kommenden primären Frakturen des Mondbeines gibt es eine Kategorie von traumatischen Schädigungen desselben, welche auf traumatisch bedingte Ernährungsstörungen zurückzuführen sind.

2. Entweder handelt es sich dabei um die Folge einer Kompressionsfraktur mit teilweiser Unterbrechung der Blutzirkulation im Innern des Knochens oder um einen zu schweren Zirkulationsstörungen führenden dorsalen Bänderabriß.

3. Die erstere Deutung wird durch gewisse Röntgenbeobachtungen nahegelegt und erscheint für eine Anzahl von Fällen als wahrscheinlich. Eine noch größere Zahl läßt sich aber viel ungezwungener durch die zweite Hypothese (Kienböck) erklären.

Von den 7 in unserer Arbeit beschriebenen Fällen lassen sich 4 durch die eine wie die andere Hypothese erklären, während bei 3 derselben ein Bandabriß anzunehmen ist.

4. Unsere beiden histologisch untersuchten Fälle zeigen eine zentrale Nekrose des Lunatum mit starker Kalkeinlagerung und demarkierender Rundzelleninfiltration und eine periphere noch ernährte Knochenschale mit Umbau der Spongiosa.

5. Die Symptome sind zuerst diejenigen einer gewöhnlichen Distorsion: Schmerz, Schwellung, Funktionsstörung. Erst das Andauern oder die häufige Wiederkehr derselben, mit Sitz des Schmerzes an der Dorsalseite des Lunatum, läßt an die isolierte traumatische Schädigung dieses Knochens denken.

6. Für die Differentialdiagnose kommt neben den übrigen Handgelenksverletzungen besonders die Tuberkulose in Frage. Verwechslungen werden allerdings, seitdem das Verletzungsbild

der traumatischen Erweichung des Lunatum bekannt geworden ist, immer seltener werden.

7. Die Prognose der primären Frakturen des Lunatum ist quoad consolidationem eine ungünstige. Diejenige der traumatischen Erweichung läßt sich deshalb nur schwer aufstellen, weil wir das frische Verletzungsbild nicht mit Sicherheit diagnostizieren können und deshalb kein Urteil darüber haben, in wieviel Fällen der Abriß der dorsalen Bänder wirklich zu der schweren Formveränderung des Knochens führt, wie dies uns in den bisher beschriebenen Fällen nachträglich zu Gesichte kommt. Ist die Veränderung des Lunatum einmal ausgebildet, so kann sie zu umschriebener deformierender Arthritis des Radiocarpalgelenks und zu jahrelang dauernden, ja bleibenden Funktionsstörungen des Gelenks führen.

8. Bei sicheren primären Frakturen des Lunatum, wo die Entfernung des geschädigten Knochens erwogen werden muß, darf bei der Unsicherheit der Prognose in Fällen von beginnender traumatischer Erweichung länger zugewartet werden. Öfter wird aber auch hier die Entfernung des Lunatum angezeigt sein, um die gestörte Handgelenksfunktion wieder zu einer annähernd normalen zu machen. Die Entfernung des Lunatum schließt aber die nachträgliche Entstehung von deformierenden Veränderungen nicht aus. Eine genaue Indikationsstellung wird sich erst auf Grund weiterer Erfahrungen geben lassen.

Nachtrag.

Nach Abschluß dieser Arbeit erschien die ausführliche Mitteilung der Beobachtung von Baum[1]) und ferner die Mitteilung von zwei Fällen mit histologischem Befund aus der Züricher Klinik durch H. C. Frenkel-Tissot[2]). Dieselben enthalten interessantes Vergleichsmaterial, ergeben aber keine neuen Anhaltspunkte für die noch schwebenden Fragen.

1) E. W. Baum, Über die tarumatische Affektion des Os lunatum und naviculare carpi. Beitr. z. klin. Chir., Bd. 87, S. 568.

2) H. C. Frenkel-Tissot, Beiträge zur Frage der traumatischen Ernährungsstörung des Os lunatum manus. Fortschritte auf dem Gebiete der Röntgenstrahlen, Bd. 21, S. 536.

Literaturverzeichnis.

1. Bardenheuer, Die Verletzungen der oberen Extremitäten. Teil II. Deutsche Chirurgie 1888, S. 238.
2. Baum, Über die sogenannte Ostitis des Os lunatum. Zentralbl. f. Chir. 1913, S. 1405.
3. Beck, C., Die Röntgenstrahlen im Dienste der Chirurgie. Teil I. München 1902.
4. Blau, O., Fünfzehn Kahnbeinbrüche. Fractura ossis nav. carpi. Deutsche Zeitschr. f. Chir. 1904, Bd. 72, S. 445.
5. Briot et Destot, Anatomie et physiologie du poignet par la radioscopie et la radiographie. Prov. méd. 1898, p. 97 et 109.
6. Bryce, Mécanisme du poignet. Journ. of Anat. and Physiol. London 1896—97.
7. Codman et Chase, The Diagnosis and treatment of fracture of the carpal scaphoid and dislocation of the semilunar bone. Annals of surg. 1905, März u. Juni, Nr. 315. Ref. in Zentralbl. f. Chir. 1905.
8. Cousin, De l'emploi de la radiographie dans les lésions traumatiques du poignet. Thèse de Lyon 1897.
9. Destot, Scaphoide et fracture du poignet. Lyon 1898, XXX, 448.
10. — Recherches radiographiques sur les fractures du poignet. Echo méd. Lyon 1898, 15.
11. — Lésions traumatiques du poignet. Verhandlungen der Deutschen Röntgengesellschaft 1905, III. Teil, S. 224.
12. — Le poignet et les accidents du travail. Étude radiographique et clinique, Paris 1905.
13. Destot et Gallois, Recherches physiol. et expérim. sur les fractures de l'extrémité inférieure du Radius. Revue de Chir. 1898, p. 886.
14. Dumstrey, Verletzungen der Handwurzel, durch Diagraphie diagnostiziert. Monatsschr. f. Unfallheilk. 1898, H. 3.
15. Ebermayer, F., Über isolierte Verletzungen der Handwurzelknochen. Fortschritte auf dem Gebiete der Röntgenstrahlen 1908, Bd. 12, S. 1.
16. Eigenbrodt, Über isolierte Luxationen der Carpalknochen. Bruns' Beitr. z. klin. Chir. 1901, Bd. 30, S. 805.
17. Friedrich, P. L., Verletzungen und Erkrankungen des Handgelenks. Handb. d. prakt. Chir., 2. Aufl.
18. Gallois, Fractures de l'extrémité inférieure du Radius. Thèse de Lyon 1898.
19. Gocht, Seltenere Frakturen in Röntgenscher Durchleuchtung. Mitteil. aus den Hamburger Staatskrankenanstalten 1897, II, 241.
20. Grashey, R., Atlas chirurg.-pathologischer Röntgenbilder. Lehmanns med. Atlanten, N. F., 1908, Bd. 6.
21. — Fortschritte auf dem Gebiet der Röntgenstrahlen, Bd. 11, H. 3.
22. Groß, H., Der Mechanismus der Luxatio ossis lunati. Arch. f. klin. Chir. 1903, Bd. 70, S. 793.

23. Gruber, Os naviculare bipartitum. Virchows Arch. 1877, Bd. 69, S. 391.
24. Hirsch, M., Über isoliert subkutane Frakturen einzelner Handwurzelknochen. Deutsche Zeitschr. f. Chir. 1907, Bd. 86, S. 135 und briefliche Mitteilung über die darin zitierten Fälle.
25. — Über Fraktur des Os naviculare. Fortschritte auf dem Gebiete der Röntgenstrahlen 1910, Bd. 15, S. 221.
26. Höflinger, J., Über Frakturen und Luxationen des Carpalknochens. Korrespondenzbl. f. Schweizer Ärzte 1901, Bd. 31, S. 297.
27. Hunt. Annals of anat. and surg. 1881, t. III, p. 110.
28. Kahleys, Beitrag zur Kenntnis der Frakturen am unteren Ende des Radius. Deutsche Zeitschr. f. Chir. 1897.
29. Kaufmann, Zur Verwendung der Röntgenschen Skiagraphie bei der Begutachtung von Verletzten. Monatsschr. f. Unfallheilk. 1896, S. 258.
30. Kienböck, R., Über traumatische Malacie des Mondbeins und ihre Folgezustände. Fortschritte auf dem Gebiete der Röntgenstrahlen, Bd. 16, S. 77.
31. Körte, Fall von Luxation der Hand nach hinten mit Aussprengung des Os lunatum. Deutsche med. Wochenschr. 1898, Ver.-Beil., S. 31.
32. Labady, Étude sur les luxations médiocarp. traumatiques. Thèse de Paris 1897, p. 58.
33. Lauenstein, Luxation des Os lunatum nach der Vola zu nebst Fraktur des Processus styloideus von Radius und Ulna. Fortschritte auf dem Gebiete der Röntgenstrahlen 1898, Bd. 2, S. 218.
34. Lilienfeld, A., Die Luxatio ossis lunati volaris, eine Luxatio ossis capitati dorsalis. Arch. f. klin. Chir. 1905, Bd. 76, S. 641.
35. — Über die Carpalia usw. Fortschritte auf dem Gebiete der Röntgenstrahlen 1908—09, Bd. 13, S. 133.
36. Mougeot, Malgaigne, Traité des fractures et des luxations 1855, II, p. 681.
37. Morin, Radiographie et entorse du poignet. Gaz. méd. de Nantes 1898, IV, 27.
38. Natvig, Tidskrift for den horske Lägeforeming 1901, p. 339. Ref. Zentralbl. f. Chir.
39. — Brüche der Handwurzelknochen. Monatsschr. f. orthop. Chir. u. physik. Heilmethoden 1903, S. 125.
40. Nion, Über Handwurzelknochenbrüche. Deutsche milit. Zeitschr. 1903, 198. Ref. in Monatsschr. f. Unfallheilk. 1903, S. 290.
41. Oberst, Brüche der Handwurzelknochen. Arch. u. Atlas d. norm. u. patholog. Anatomie in Röntgenbildern, Ergänzungsheft 5, S. 9.
42. — Frakturen und Luxationen. I. Teil. Ergänzungsband V zu Fortschritte auf dem Gebiete der Röntgenstrahlen 1901, S. 10.
43. Pfitzner, W., Beiträge zur Kenntnis des Extremitätenskeletts. Morpholog. Arbeiten (Schwalbe) 1895, Bd. 4, S. 347.
44. — Die morphologischen Elemente des menschlichen Handskeletts. Zeitschrift f. Morphologie u. Anthropologie 1900, Bd. 2, S. 77 u. 565.

45. Peste, M. Bulletin de la Société anatomique de Paris 1843, vol. XVIII.
46. Preiser, G., Über posttraumatische Ostitis des Naviculare. Fortschritte auf dem Gebiete der Röntgenstrahlen 1910, Bd. 4, S. 189.
47. Quervain, de F., Beitrag zur Kenntnis der kombinierten Frakturen und Luxationen der Handwurzelknochen. Monatsschr. f. Unfallheilk. 1902, Bd. 9, S. 65.
48. — Spezielle chirurgische Diagnostik. IV. Leipzig 1913, A. Vogel.
49. Reinhardt-Natvig, Brüche der Handwurzelknochen. Monatsschr. f. orthop. Chir. u. physik. Heilmethod. 1902, Nr. 10. Ref. in Monatsschr. f. Unfallheilk. 1903, S. 390.
50. Schmiz, Über Frakturen und Luxationen der Handwurzelknochen. Deutsche militärärztl. Zeitschr. 1902, Bd. 31, S. 311.
51. Schoch, V., Beitrag zur Kenntnis der typischen Luxationsfraktur des Intercarpalgelenks.
52. Steinmann, Handwurzelverletzung. Korrespondenzbl. f. Schweizer Ärzte 1904, Bd. 34, S. 628.
53. Taaffee, Dislocation of the semilunar bone of the carpus. Brit. med. Journal 1869, I, 398.
54. Thilenius, Die überzähligen Carpalien menschlicher Embryonen; vorläufige Mitteilung. Anat. Anzeiger 1894, S. 665 ff.
55. Thoele, Zur Kasuistik seltener Luxationen und Frakturen. Deutsche Zeitschr. f. Chir. 1900, 8, 112.
56. Turner, W., Variations of the Carpus. Journal of anatomy and physiology 1883, XVII, p. 244.
57. Vollrath, Über Handverstauchungen. Verein der Sanitätsoffiziere der Garnison Stettin, 9. XII. 1904. Ref. Fortschritte auf dem Gebiete der Röntgenstrahlen, Bd. 9, S. 67.
58. Witteck, A., Über Verletzungen der Handwurzel (Os lunatum). Bruns' Beitr. z. klin. Chir. 1904, Bd. 42, S. 578.
59. Wolff, R., Über Handwurzelverletzungen usw. Deutsche Zeitschr. f. Chir. 1903, Bd. 70, S. 254 u. 289.
60. — Über das Röntgenbild der Handwurzel in Hinsicht auf die Luxationsstellung des Handgelenks. Monatsschr. f. Unfallheilk. u. Invalidenwesen 1903, X. Jahrg., Nr. 7, S. 201.
61. — Vortrag in der Freien Vereinigung der Chirurgen Berlins. Deutsche med. Wochenschr. 1903, Nr. 43, Vereinsbeil., S. 338.
62. — Frakturen des Os naviculare usw. Deutsche Zeitschr. f. Chir. 1903, Bd. 69, S. 401.
63. — Frakturen des Os naviculare usw. Arch. f. klin. Chir. 1905, Bd. 77, S. 634.

Druck von August Pries in Leipzig.